Das
Gehirn von Hatteria punctata.

Inaugural-Dissertation

zur Erlangung der Doktorwürde

bei der hohen philosophischen Fakultät

der Universität Basel

eingereicht von

Julia Cisi

aus Basel (Schweiz).

Naumburg a. S.
Lippert & Co. (G. Pätz'sche Buchdr.).
1907.

Das
Gehirn von Hatteria punctata.

Inaugural-Dissertation

zur Erlangung der Doktorwürde

bei der hohen philosophischen Fakultät

der Universität Basel

eingereicht von

Julia Gisi

aus Basel (Schweiz).

ACAD. LAND SAT. BIBL.

Naumburg a. S.
Lippert & Co. (G. Pätz'sche Buchdr.).
1907.

Genehmigt von der mathematisch-naturwissenschaftlichen Abteilung der philosophischen Fakultät auf Antrag der Herren Prof. Dr. Rudolf Burckhardt und Prof. Dr. Friedrich Zschokke.

Basel, den 16. Februar 1907. Prof. Dr. F. Zschokke,
Dekan.

Abdruck
aus den
Zoologischen Jahrbüchern. Bd. 25. Abt. f. Anatomie. 1907.
Herausgegeben von Prof. Dr. J. W. Spengel in Gießen.
Verlag von Gustav Fischer, Jena.

Lebenslauf.

Magdalena Julia Gisi wurde am 23. Juli 1881 in Olten geboren. Die in Basel wohnenden Eltern sind: Johann Gisi, Redaktor und Juliana, geb. Strub. Von 1891—1897 besuchte ich die Töchterschule in Basel, von 1897—1900 die daran anschließenden Fortbildungsklassen. Im Frühjahr 1900 erwarb ich das Lehrerinnendiplom für Primar- und Sekundarklassen. Im folgenden Frühling, 1901, bestand ich die eidgenössische Maturitätsprüfung und wurde an der Baseler Hochschule immatrikuliert. Während sechs Jahren studierte ich ununterbrochen in Basel und besuchte die Vorlesungen der Herren: Prof. Dr. G. v. Bunge, Prof. Dr. Rudolf Burckhardt, Prof. Dr. H. K. Corning, Prof. Dr. Friedr. Fichter, Prof. Dr. A. Fischer, Dr. Flatt, Prof. Dr. Hagenbach-Bischoff, Prof. Dr. Joël, Prof. Dr. Kahlbaum †, Prof. Dr. Julius Kollmann, Dr. Th. Moosherr, Prof. Dr. Piccard, Prof. Dr. A. Riggenbach, Prof. Dr. Moritz Roth, Prof. Dr. A. W. Schimper †, Prof. Dr. C. Schmidt, Dr. G. Senn, Dr. Aug. Tobler, Prof. Dr. H. Veillon und Prof. Dr. Fr. Zschokke. Ich arbeitete in den Laboratorien der Herren: Prof. Dr. Friedrich Zschokke und Prof. Dr. Rudolf Burckhardt, Prof. Dr. Piccard und Prof. Dr. Fr. Fichter, besuchte die Übungen der Herren: Prof. Dr. Rudolf Burckhardt, Prof. Dr. Corning, Prof. Dr. Fichter, Prof. Dr. Fischer, Prof. Dr. Hagenbach-Bischoff, Prof. Dr. Kinkelin, Prof. Dr. Kollmann, Prof. Dr. Riggenbach, Dr. Senn, Dr. Tobler, Prof. Dr. Veillon, Dr. Villiger und Prof. Dr. Zschokke. Meine Arbeit „Das Gehirn von Hatteria punctata“ entstand unter der speziellen Leitung von Herrn Prof. Dr. Rudolf Burckhardt.

Allen den genannten Herren spreche ich meinen verbindlichsten und aufrichtigsten Dank aus.

Digitized by the Internet Archive
in 2026

https://archive.org/details/IA41546418_0042

Nachdruck verboten.
Übersetzungsrecht vorbehalten.

Inhaltsverzeichnis.

		Seite
I.	Einleitung	2
II.	Materialbestand	3
III.	Topographie des Gehirns von *Hatteria punctata*	5
	1. Die Beschreibung des erwachsenen Gehirns	6
	2. Schädelinneres und Nervenlöcher	19
	3. Die Entwicklung der embryonalen Hirnform und der Kopfproportionen	28
IV.	Beschreibung einzelner Hirnregionen	44
	1. Die Decke des 3. Ventrikels	44
	A. Beim erwachsenen Tier	45
	Die Plexus hemisphaerium	48
	B. Embryonalentwicklung	56
	2. Trichtergegend und Hypophyse	63
	A. Am erwachsenen Tier	63
	B. Embryonalentwicklung	68
	C. Vergleich mit den Formen anderer erwachsener Reptilien	80
	D. Schlußfolgerungen, die sich aus dem Vergleich ergeben	87
	E. Vergleichung mit den entsprechenden Verhältnissen bei den Selachiern	90
	3. Decke des 4. Ventrikels	91
	A. Am erwachsenen Tier	92
	B. Embryonale Stadien	94

4. Die wichtigsten Faserbahnen und Nervenursprünge . . . 100
5. Die Hirnnerven, insbesondere ihr intracranieller Verlauf . 111
V. Der Medianschnitt 126
No. I. Medianschnitt des Erwachsenen 126
„ II. Ältestes Embryonalstadium 132
„ III. Mittleres Embryonalstadium 135
„ IV. Zweitjüngstes Embryonalstadium 136
VI. Allgemeines über die Beziehungen des Gehirns zum Kopf . . 146
VII. Schluß 154

I. Einleitung.

Die vorliegende Untersuchung über das Gehirn von *Hatteria punctata* wurde im Winter 1903—1904 begonnen. Das Material stellte mir damals Herr Prof. Dr. Rudolf Burckhardt zur Verfügung. Herr Prof. Dr. G. Thilenius hatte die kostbaren Objekte auf seiner mit Unterstützung der Königl. preußischen Akademie der Wissenschaften 1897—1898 unternommenen Reise selbst in Neuseeland gesammelt und meinem Lehrer überlassen.

Die Aufgabe, die sich aus dem Studium meines Objekts selbst immer mehr entwickelte, war nicht die der üblichen Gehirnmonographien. Die spezielle Histologie des Gehirns von *Hatteria* bot keine so wesentlichen Abweichungen, daß sich eine monographische Bearbeitung derselben gelohnt haben würde. Die Eigenart des *Hatteria*-Gehirns sowie auch anderer vom gleichen Typus wenig abweichender Gehirne macht sich vielmehr in den makroskopischen Verhältnissen geltend. Sehr wichtig ist auch die Ausbildung der epithelialen Hirnteile. Zwar müssen diese mit Hilfe des Mikroskops festgestellt werden, doch sind sie von den Histologen des Gehirns bisher wenig beachtet worden. Sie fallen auch schon wegen der mannigfaltigen Verknüpfung ihrer Form mit der des Gesamtgehirns mehr der makroskopischen Anatomie zu. Bei der systematischen Stellung von *Hatteria* und der wenig eingehenden Darstellung ihrer makroskopischen Gehirnformen fiel natürlich schon auf eine reine Beschreibung der äußern Form ein gewisses Gewicht.

Die makroskopische Anatomie bot aber zugleich den Anhaltspunkt dafür, die Beziehungen zwischen dem Gehirn und seiner nähern und fernern Umgebung zu studieren. Schon mit Rücksicht auf die Paläontologie mußten die Verhältnisse zwischen Gehirn und Schädelinnern, zwischen Nerven und Nervenlöchern, Gefäßen und Gefäßlöchern dargestellt werden.

In den Kreis der Untersuchung traten aber auch die Proportionen zwischen dem Gehirn und den übrigen Kopfteilen, die wir noch für kein Reptil kannten, sowohl für den erwachsenen Zustand wie für die Embryonalentwicklung. Nur so kann die Darstellung der äußern Morphologie des Gehirns auch für den weitern Vergleich mit dem Gehirn der übrigen Vertebraten fruchtbar werden.

Um nun aber am *Hatteria*-Gehirn selbst unterscheiden zu können, was zum Typus des Reptilgehirns gehört und was seine mehr oder weniger begrenzte Eigenart ist, habe ich die Beziehungen zwischen Gehirn und Kopf auch bei einigen andern Reptilien festzustellen gesucht, insbesondere bei *Emys europaea*, *Chelone mydas*, *Chamaeleo vulgaris*, *Stellio vulgaris*, *Lacerta viridis* und einigen Schlangen.

Es sei mir gestattet, an dieser Stelle Herrn Prof. Dr. Friedrich Zschokke, dem Vorsteher des Zoologischen Instituts, meinen aufrichtigsten Dank auszusprechen, ebenso Herrn Prof. Dr. G. Thilenius für die gütige Überlassung dieses äußerst wertvollen Materials. Für die Anregung zu dieser Arbeit und die unermüdliche Förderung während ihrer Entstehung danke ich ganz besonders Herrn Prof. Dr. Rudolf Burckhardt.

II. Bestand des Materials.

Der Angabe des von Herrn Prof. Dr. G. Thilenius erhaltenen *Hatteria*-Materials möge hier eine Darstellung der Verwertung desselben folgen:

A. Erwachsene Gehirne.

1. Gehirn eines ca. 473 mm langen Tiers (mit abgeschnittenem Gabelschwanz) in Formol konserviert, zuerst in situ präpariert, Original der Abbildungen A, B, C u. D, ohne Schädelkapsel in Paraffin median geschnitten 20 μ. Hämalaunschnitte. Hypophyse mit Schädelbasis längsgeschnitten.

Parietalauge herausgelöst und längsgeschnitten (normal).

2. Formol-Präparat No. 20 (Thil.). Gehirn isoliert und Epithelien präpariert. Parietalauge und Hypophyse normal und in situ längsgeschnitten.

3. Formol-Präparat No. 21 (Thil.). Gehirn mit Hypophyse in situ längsgeschnitten 25 μ mit Hämalaun überfärbt und in 1 ‰ Salzsäurealkohol differenziert. Gibt deutliche Faserbahnenbilder.

Parietalauge in situ längsgeschnitten, lag unterhalb des Foramens linksseitig.

4. FLEMMING-Präparat No. 16 (THIL.). Gehirn mit Schädeldecke ohne Basis und ohne Hypophysis 25 μ längsgeschnitten.

Kein Parietalauge, pigmentiertes Pinealorgan.

5. FLEMMING-Präparat No. 17 (THIL.). Gehirn mit Schädelbasis.

Gehirn isoliert quergeschnitten 15 μ.

Hypophysis in situ längsgeschnitten 10 μ.

Parietalauge in situ längsgeschnitten 10 μ, normal entwickelt caudalwärts schauend unterhalb der Schädeldecke.

B. Embryonale Stadien.

Pikrinsäurematerial, das bereits entkalkt war:

1. Embryo von ca. 108 mm Länge: Schnauzenspitze—Schwanzende, über den Rücken gemessen; nur vergleichend benutzt.

2. Embryo von ca. 86,7 mm Länge: Schnauzenspitze—Schwanzende. Schnauzenspitze—Occiput 12,0 mm. Kopf median geschnitten 20 μ.

3. Gesamtlänge 71 mm, Schnauzenspitze—Occiput 10,8 mm. Horizontalschnittserie des Kopfs 20 μ.

4. Gesamtlänge 63 mm, Schnauzenspitze—Occiput 7,5 mm. Querschnittserie 15 μ (VAN GIESON-Färbung).

5. Gesamtlänge 59 mm.

Pia und Plexus präpariert.

6. Gesamtlänge 57,7 mm, Schnauzenspitze—Occiput 6,6 mm. Horizontalschnittserie 15 μ.

7. Länge Schnauzenspitze—Schwanzwurzel 19,8 mm.

Länge Schnauzenspitze—Occiput 3,9 mm. Medianschnittserie des ganzen Tiers 10 μ.

8. Schnauzenspitze—Schwanzwurzel 15,... mm, Schnauzenspitze—Foramen occipitale 4,4 mm. Medianschnittserie des Kopfs 10 μ.

9. Schnauzenspitze—Occiput 4,9 mm.

Horizontalschnittserie des Köpfchens 10 μ.

Daneben standen mir zur Verfügung aus dem von Herrn Dr. SAUERBECK verarbeiteten Material:

Medianschnittserie eines Kopfs von 8,5 mm Länge: Schnauzenspitze—Occiput.

Medianschnittserie eines Kopfs 8,2 mm Länge: Schnauzenspitze—Occiput.

Querschnittserie eines Schädels ohne Unterkiefer von ca. 13,5 mm: Schnauzenspitze—Occiput.

Sämtliche Serien in Paraffin geschnitten, in Hämalaun gefärbt.

C. Vergleichsmaterial.

a) Erwachsene Tiere.

Chamaeleo vulgaris (frisch): Gehirn mit Schädeldecke und Basis in Platinchlorid-Osmiumsäure fixiert, Längsschnittserie 15 μ.

Chamaeleo vulgaris (frisch): Gehirn mit Schädeldecke und Basis in Pikrinsäure fixiert, Querschnittserie 15 μ.

Chamaeleo vulgaris (Alkoholmaterial): Frontaler Schädelteil längsgeschnitten 25 μ.

Chamaeleo vulgaris (Alkoholmaterial): Gehirn in situ präpariert zur Topographie.

Stellio vulgaris (frisch): Gehirnepithelien präpariert.

Stellio vulgaris (frisch): Gehirn in situ präpariert zur Topographie.

Uromastix hardwickii (frisch): Gehirn in situ längsgeschnitten.

Uromastix hardwickii (frisch): Gehirn in situ zur Topographie präpariert.

3 *Lacerta ocellata* (frisch): In situ längs- und quergeschnitten und in situ präpariert zur Topographie.

2 *Lacerta viridis* (frisch): Epithelien präpariert und in situ behufs Topographie.

2 *Testudo graeca* (frisch): 1 Querschnittserie des Gehirns 15 μ in situ präpariert zur Topographie.

2 *Emys europaea* (frisch): Osmiumsäure-Präparat, Gehirn in situ längsgeschnitten, 15 μ, und topographisch verwendet. 1 Hypophyse in Schädelbasis quergeschnitten.

1 Kopf von *Chelone mydas* in Alkohol, topographisch verwendet und Epithelien präpariert.

2 *Agama*, Spiritusmaterial zur Topographie.

1 *Anolis cristatellus* (frisch): Zur Topographie in situ präpariert.

1 *Gecko verticillatus* zur Topographie.

Schlangenköpfe:

Acrochordus javanicus, Querschnittserie 20 μ,
Homalopsis buccata, Längsschnittserie 20 μ,
Macropisthodon rhodomelas, topographisch präpariert,
Xenopeltis unicolor, „ „
Dipsadomorphus dendrophilus, „ „
Zaocis carinatus, „ „
Coluber melanurus, „ „
Naja tripudians, „ „

b) Embryonales Material.

4 *Calotes*-Embryonen. 2 Köpfe à 98,9 und 67,0 mm Länge: Schnauzenspitze—Schwanzende, längsgeschnitten 20 μ.

2 ganze Tierchen à 47,6 und 39,0 mm Länge: Schnauzenspitze—Schwanzende, längsgeschnitten 20 μ.

Teile der Alkoholpräparate stammen aus der Sammlung von Herrn Prof. Dr. Rudolf Burckhardt. Die Schlangenköpfe sowie die *Calotes*-Embryonen erhielt ich aus dem Material, welches die Herren Dres. Fritz und Paul Sarasin von ihrer in den Jahren 1884—86 unternommenen Reise nach Celebes mitgebracht hatten. Der Zoologische Garten, speziell Herr Direktor G. Hagmann, unterstützte mich mit einer Reihe von frischen erwachsenen Reptilien. Auch Herr G. Schneider, Zoologe in Basel, überließ mir 2 Präparate aus seiner Sammlung.

Durch so reichliches Material war ich in den Stand gesetzt, die Vergleichung des *Hatteria*-Gehirns mit dem der übrigen Reptilien auf eine ausgedehnte Basis zu stellen und die typischen Merkmale mit größerer Sicherheit abzuleiten. Allen den freundlichen Gebern möchte ich hiermit meinen verbindlichsten Dank aussprechen.

Da die Gehirnliteratur schon mehrmals sogar kritisch bearbeitet worden ist und auch Howes u. Swinnerton (118) die für *Hatteria* spezielle Literatur zusammengestellt haben, so sei auf ein Verzeichnis der benutzten Arbeiten am Schluß der Abhandlung verwiesen.

III. Topographie des Hirns von *Hatteria*.

1. Die Beschreibung des erwachsenen Gehirns.

Das Rückenmark senkt sich bei seiner Einmündung ins Foramen occipitale etwas ventralwärts ab. Der Sulcus longitudinalis posterior, welcher als graue Linie zwischen den weißen Hintersträngen sich abhob, macht der vorn innen in Gestalt einer feinen Spitze auftauchenden Rautengrube am Calamus scriptorius Platz. Auch verlieren sich die beiden Streifen lateralwärts. Nur an einem Exemplar bilden sie eine wallartige Begrenzung lateral und caudal zur Rautengrube. Gleichzeitig ändert sich der Querschnitt des Rückenmarks durch Verbreiterung. Vagus und Glossopharyngeus, die nur mit feinen Wurzeln austreten, vermögen keine Veränderung an der Seiten-

wand hervorzurufen. Diese erfährt dagegen eine Abplattung infolge der benachbarten Labyrinthe, welche sich der Medulla oblongata so nähern, daß ihre Seitenwand an der vordern Hälfte durch die über sie hängenden Labyrinthe schräg dorsalwärts gerichtet ist. Hebt man die Decke des 4. Ventrikels weg, so sieht man nur die medialen Partien der Rautengrube. Die lateralen Gebiete werden durch die Seitenwülste überdeckt. Ganz median verläuft ein frontal sich tiefer eingrabender Sulcus und zu beiden Seiten ein Längswulst, der sich vorn etwas verbreitert. Er wird gebildet durch das dicke hintere Längsbündel, das frei zutage tritt und frontalwärts im Bereich des Acusticofacialis anschwillt. Sämtliche Nervenkerne sind in die Rautengrubenränder gedrängt. Sogar der Hypophysenkern liegt lateral von der Rinne, welche die Seitenwand mit dem Rautenboden bildet. Die Seitenwände hängen zum Teil in den Ventrikel über, namentlich im frontalen Gebiet, wo die absteigende Acusticuswurzel den medialen Rand der Seitenwand verschärft.

Der Durchschnitt des Nervus acusticofacialis erzeugt stärkste Unterbrechung. Seine am meisten dorsal durchtretenden Fasern erreichen beinahe die Rautenlippe, welche vom Calamus scriptorius an als feiner Umschlagsrand bis zu dieser Stelle und vor ihr wieder bis zum Ursprung des Kleinhirns zu erkennen ist. Ein Tuberculum acusticum, wie es bei Eidechsen zu sehen ist oder wie es Osawa (98) für *Hatteria* beschreibt, konnte ich an keinem Exemplar sehen. Im einzelnen läßt sich über den Acusticofacialis Folgendes sagen: Er stellt eine dorsoventral plattgedrückte Nervenmasse dar, die an ihrem Ursprung leicht eingeschnürt ist. Sie mißt 1,1 mm in der Breite und 0,7 mm in der Höhe. Eine frontale Partie des Nervenkomplexes birgt an der dorsofrontalen Rundung den feinfaserigen Facialis, dessen Querschnitt etwa 0,3 mm mißt. Für weitere mikroskopische Details über die Nervenursprünge verweise ich auf das Kapitel der Faserbahnen.

Unter den seitlichen Wülsten, aus denen das Cerebellum sich vorwölbt, frontal vom Acusticus, von dessen Ursprung höchstens 1,5 mm entfernt entspringt der Trigeminus. Seine Abgliederung von der Gehirnmasse ruft ein kleines Tuberculum an der Seitenwand hervor, auf dessen Höhe der Nerv mit 0,9 mm Querschnitt entspringt. Er verjüngt sich aber rasch, wenn er durch die Schädelwand tritt.

Das Cerebellum erscheint als dorsalwärts und median caudalwärts gerichtete Lamelle von ca. 6,1 mm Breite (vgl. Fig. B und Medianschnitt I). Mit seinem dorsalen Rand fällt es in die Ver-

längerungslinie, welche dem dorsalen Rückenmarksrand entlang läuft. Es ist insofern paarig ausgebildet, als in der Medianlinie die Verdickung am geringsten ist (vgl. S. 40). Auch besitzt es in der caudalen Fläche ventral eine äußerst feine mediane Spalte, die tief in die Körnerschicht hineingreift. Bei *Hatteria* ist wie bei *Lacerta vivipara* und *Chamaeleo vulgaris* die Körnerschicht weniger mächtig als die Molekularschicht, abweichend von *Emys*, wo die Körnerschicht das Übergewicht besitzt. Bei *Chamaeleo* ist die Körnerschicht relativ am dünnsten. Doch bildet sie auf halber Höhe einen frontalwärts gerichteten Wulst, der in die Molekularschicht hineinragt.

Die Stellung des Cerebellums, entweder ganz senkrecht zur Gehirnachse oder leicht frontalwärts oder aber leicht caudalwärts neigend, immer mit schwacher caudalwärts gerichteter Konvexität, weicht ab von der über die Lobi optici gedrückten Cerebellarlippe von *Lacerta vivipara*, *Lacerta agilis* und *Chamaeleo vulgaris*, auch von dem caudalwärts gebogenen Epencephalon von *Emys* und *Testudo* sowie *Homalopsis buccata*. Jedenfalls ist die Richtung des Epencephalons, wie sie *Hatteria* eigen ist, sowohl nach embryologischen Befunden als auch nach den Arbeiten von Schaper (85) als die generelle zu betrachten.

Der laterale Rand des Kleinhirns biegt halbkreisförmig gegen das vordere Ende der Rautengrube ventralwärts um. Zwischen ihm und dem Mittelhirn breitet sich in der Tiefe ein rechteckiges Feld aus, das an einem Exemplar, wohl durch Streckung, etwas auseinandergezogen war (s. Fig. C). Folgende Einzelheiten ließen sich daran unterscheiden: Frontal fällt die Mitte des Cerebellums in einem terrassenartigen Vorsprung ab. Ihm ist vorgelagert ein bandartiger Wulst, der sich beiderseits caudalwärts bis zum Cerebellum hinzieht, median etwas schmäler, lateral keulenförmig verbreitert. Es sind dies basale über das frontale Ende der Rautengrube sich legende Cerebellumränder. Sie werden gebildet durch die Tractus cerebellonucleares, lateral unterstützt durch die Fasern aus den Corpora posteriora. Dicht vor diesem Wulst lagert ein fadenförmiges, medial eingeschnürtes und lateral etwas verdicktes Gebilde. Es bildet einen leicht frontalwärts geschweiften Bogen und wird geformt durch die Fasern der Decussatio veli und einen vom Brachium conjunctivum posterior abgegliederten Faserzug. Caudalwärts vom Mittelhirn erstreckt sich in das Feld beiderseits eine flache, schaufelförmige Erhöhung, die Corpora posteriora. Dazwischen entspringt gekreuzt der Trochlearis und zwar so, daß der linke Nerv größtenteils vor dem

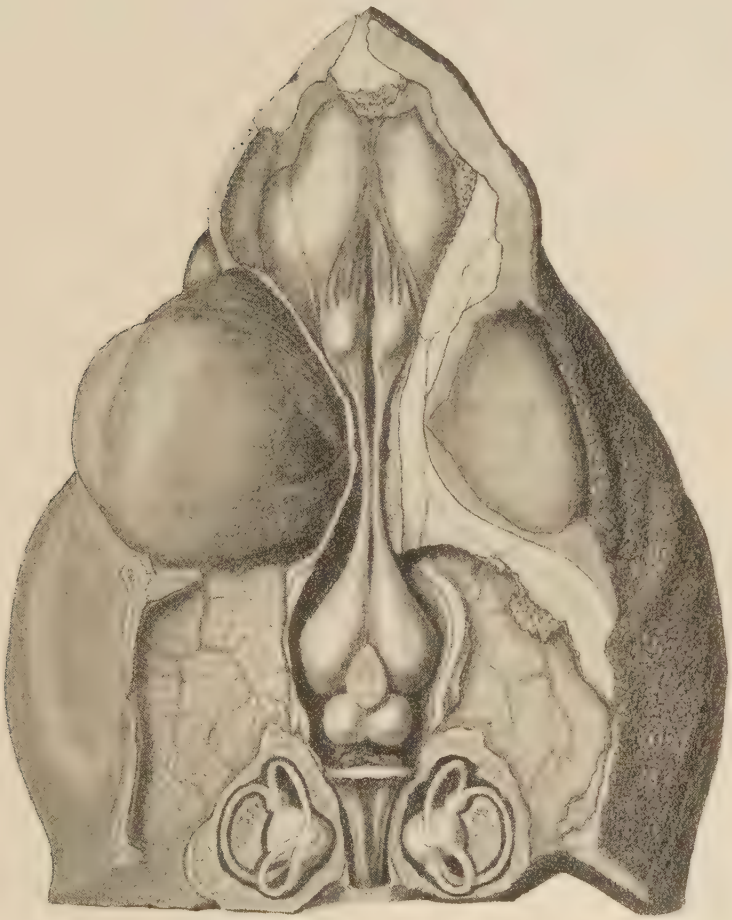

Fig. A.

Situs des Gehirns von *Hatteria punctata*. 2 : 1.

Rechterseits ist die Haut bis auf die Höhe der Pupille abgetrennt, links vollständig entfernt. Links liegt der ganze Augapfel mit den dorsal sichtbaren Muskeln frei; die Schläfenbrücke ist in der Mitte durchsägt und der Parietalfortsatz des Squamosums weggetrennt. Die Gehörkapseln sind eröffnet und zeigen in ihrem schwarz ausgekleideten Innern die Labyrinthe. Der rechte Augapfel ist durch Knochen und Bindegewebe teilweise überdeckt. Frontal ist die Riechkapsel zu sehen.

rechten vorbeizieht und über die Corpora posteriora hinweg seitwärts dem Mittelhirn sich anschmiegt. Um die Basis der Lobi optici und den basalen hintern Dritteil des Vorderhirns biegend, verläßt er die Schädelhöhle etwa 2 mm weiter frontalwärts und lateraler als der Oculomotorius. Auch bei *Chamaeleo* ist das Velum medullare anticum so gut differenziert wie bei *Hatteria*, nur nicht so lang ausgestreckt. Bei *Lacerta vivipara* und *Emis europaea* ist die Masse der Decussatio veli und der Tractus nucleares nicht so reinlich abgeschieden, sondern in die übrige Cerebellarmasse versenkt, sodaß der Trochlearis am caudalen Rand des Velums liegt. Bei *Lacerta ocellata*, deren Cerebellum dorsal etwas caudalwärts gebogen ist, macht sich das Feld des Velum medullare in ähnlichen Proportionen geltend wie bei *Hatteria*. Doch die Molekularschicht überzieht die Formation der Decussatio bis hart an die Trochleariskreuzung. Bei *Hatteria* erscheint in der Seitenansicht der zwischen Corpora posteriora und Decussatio veli übrigbleibende, schmale Raum als eine Rinne. Sie verläuft caudalwärts um die Flügel des Cerebellums herum und verliert sich in der Nähe der Rautengrube. Sie trennt das Cerebellum von dem kleinen Tuberculum des Trigeminus, das die frontale kolbige Endigung der Clavae (Rabl-Rückhard) bildet (s. Fig. B). Der Hirnteil zwischen Epencephalon und Mesencephalon erscheint im Vergleich zur Oblongata dorsoventral abgeplattet, seine Längsachse ist schwach frontodorsalwärts steigend.

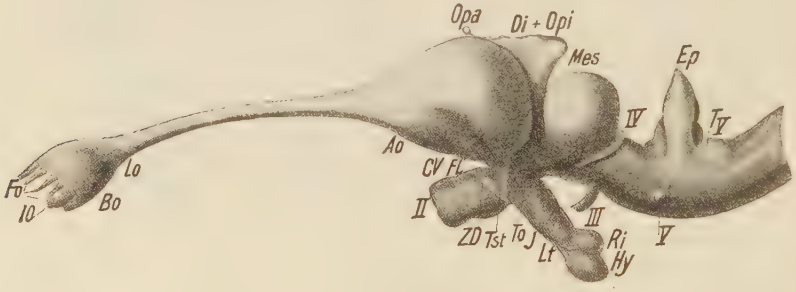

Fig. B.

Laterale Ansicht des Gehirns einer erwachsenen *Hatteria*. 2,5 : 1.

Fo Fila olfactoria. *lO* laterale Olfactoriuswurzel. *Bo* Bulbus olfactorius. *Lo* Lobus olfactorius anterior. *Ao* Area olfactoria. *bV* basales Vorderhirnbündel, Fovea limbica. *II* Opticus mit Chiasma. *ZD* über das Chiasma vorgewölbter Zwischenhirndivertikel. *Tst* Tractus strio-thalamicus. *To* Tractus opticus. *I* Infundibulum. *Lt* Lobus terminalis hypophyseos. *Hy* Hypophysis. *Ri* Recessus infundibuli. *Opar* Organon parietale. *Di+Opi* Diencephalon mit darüber gelagertem Organon pineale. *Mes* Mesencephalon. *III* Oculomotorius. *IV* Trochlearis. *V* Trigeminus. *TV* Tuberculum trigemini. *Ep* Epencephalon.

Die beiden Mittelhirnkörper sind ziemlich genau kugelrund, sodaß ihre Sagittalachse kaum merklich größer ist als die Querachse (s. Fig. A u. B). An einem Exemplar erscheinen die Lobi optici mehr ellipsoid mit den Achsenverhältnissen der Ellipse (4,3 mm : 3,5 mm). Die Hauptachsen der Ellipsen divergieren frontalwärts stark, um dem Zwischenhirndach Raum zu geben. Das Zwischenhirndach ist an diesem Exemplar aber verhältnismäßig klein. Die starke Divergenz der Lobi optici sowie der Umstand, daß sie direkt auf die Vorderhirnhemisphären stoßen und das rechteckige Feld zwischen Mittelhirn und Kleinhirn durch diese beiden Hirnkörper fast überdeckt wird, lassen eine starke Kompression in frontocaudaler Richtung vermuten. Der Druck muß sowohl in sagittaler als auch in transversaler Richtung eingewirkt haben, denn auf seinem Weg zwischen den beiden Augen war der linke Tractus olfactorius über den rechten geschoben. Der Winkel, den die beiden Richtungen Vorderhirn-Mittelhirn und Mittelhirn-Oblongata bildeten, stimmte in diesem Falle mit demjenigen von *Chamaeleo* überein. Abweichende Größenverhältnisse, die später noch zu berühren sind, waren auch in der Schädelkapsel bemerkbar. Die Formen und Proportionen dieses *Hatteria*-Gehirns stimmen für das Gebiet des Mittel-, Zwischen- und caudalen Vorderhirns mit denjenigen bei *Lacerta viridis* und *ocellata* überein.

Die Lobi optici erreichen dorsal nicht mehr die Verlängerungslinie Rückenmark-Cerebellum (vgl. Fig. B). Sie erscheinen etwas in die Tiefe gedrängt, zum Unterschied von den Lacertiliern, bei denen das Mittelhirn das Cerebellum noch überragt. Es hängt dies, wie später noch erörtert werden wird, zusammen mit der Ausstreckung der Oblongatabeuge, der rechtwinkligen Sattelkrümmung mit in den 3. Ventrikel vorgeschobenem Haubengebiet. Auch sind die Mittelhirnkörper bei *Hatteria* verhältnismäßig kleiner als bei *Lacerta*. Die Basis des Mittelhirns beginnt mit dem Austritt des Oculomotorius. Er verläßt das Zentralorgan noch unter der caudalen Hälfte der Lobi optici als 0,5—0,6 mm mächtiger Nerv. Er zieht in schwachem Bogen frontalwärts und verläßt die Schädelhöhle auf halber Höhe der Hypophyse.

Der histologische Aufbau der Lobi optici ist ähnlich wie bei *Emys europaea*. Indes ist die 5. Schicht Bellonci's (47), diejenige der konzentrischen Markfasern, etwas mächtiger. Sie ist jedoch nur halb so breit wie die gleiche 7. Schicht nach Cajal (95) bei *Chamaeleo vulgaris*. Die 3. und 4. Schicht, diejenige der radiär an-

geordneten Nervenzellen, die bei *Chamaeleo* so dünn ausgebildet sind, erreichen bei *Hatteria* eine ebenso starke, sogar etwas dichtere und regelmäßiger angeordnete Ausbildung als bei *Emys*. In die 4. Schicht hinein erstreckt sich der Dachkern weit lateralwärts. Die einstrahlenden Opticusfasern bilden eine zweifache Schicht, die durch ein feines Lager von Netzsubstanz getrennt wird.

Ein großer Teil der Mittelhirnbasis wird durch die gleichmäßig aneinandergelegten Züge der Tractus optici überdeckt. Ihre lateralen Züge vereinigen sich jedoch an keinem Exemplar zu einem leistenartigen Wulst, wie ihn Wiedersheim an einem *Hatteria*-Gehirn abbildet (76).

Unmittelbar frontal vom Zwischenhirn, zum Teil zwischen die beiden Lobi eingekeilt, lagert der Epithalamus mit der Decke des 3. Ventrikels. Letztere besitzt die Gestalt eines mit der Basis nach oben schauenden ovoiden Kegels. Die Oberfläche zeigte faltige und wellige Struktur. Über dem eigentlichen Zirbelpolster, lateral durch feines piales Bindegewebe mit ihm verbunden, lagert das Pinealorgan als dorsoventral abgeplatteter Schlauch. Die Längen- und Breitenverhältnisse der eiförmigen, dorsalen Begrenzungsfläche des Zirbelschlauchs (77) oder des Pinealorgans (141) stimmten nirgends miteinander überein. Die Längsachse war am größten bei einem in Flemming'scher Lösung fixierten Exemplar, wo sie beinahe das Doppelte der Breite betrug. Bei dem gestreckten Gehirn, auf welches sich die Abbildungen A, B u. C beziehen, war die Längsachse 1,6mal so groß wie die Querachse (4,3 mm : 2,7 mm). Bei einem Exemplar, das auch in andern Hirngebieten Zeichen einer in der Frontocaudalachse liegenden Druckwirkung verriet, war die Längsachse der Zwischenhirndecke bloß 1.2mal so lang wie die Querachse. Überdeckt vom Pinealorgan, überragt das Zwischenhirndach die Lobi optici um die Hälfte ihrer Höhe (s. Fig. B). Es kommt der dorsalen Kante des Vorderhirns gleich. Sein frontales Ende verlängert sich zungenartig bis zur höchsten Erhebung des Vorderhirns, entläßt dann, ganz in Bindegewebe eingehüllt, den Parietalnerv, der bis dahin in der bindegewebigen Hülle ventral vom Pinealorgan verlief. Nach einem Verlauf von ca. $1^1/_2$ mm endet er im kugligen, leicht becherförmigen Parietalauge, meist innerhalb des Foramen parietale des Schädeldachs. Der Durchmesser des Parietalauges beträgt 0,4 mm.

Die Mittelhirnkörper treffen nicht unmittelbar auf die Hemisphären des Vorderhirns. Von der Dorsalseite her sieht man lateral

in die Tiefe. Krause Falten einer feinen, zarten Piahaut mit reichlichen Gefäßschlingen überdecken den Thalamus von der Seite, lagern auf den Tractus optici und über dem Chiasma, umhüllen auch den Trichter und legen sich zwischen Chiasma und Vorderhirn. Die ganze ventrale Seite der Thalamusseitenwände wird durch die

Fig. C.

6fach vergrößerte Velumpartie in dorsaler Ansicht.

Mes Mesencephalon. *Ep* Epencephalon. *Rh* Rhombencephalon. *IV* Trochlearis. *Cp* Corpus posterior. *Dv* Decussatio veli. *Tcn* Trachis cerebello-nuclearis. *V* Trigeminus. *Cl* Clavae. *Flp* hinteres Längsbündel, Fasciculus longitudinalis posterior.

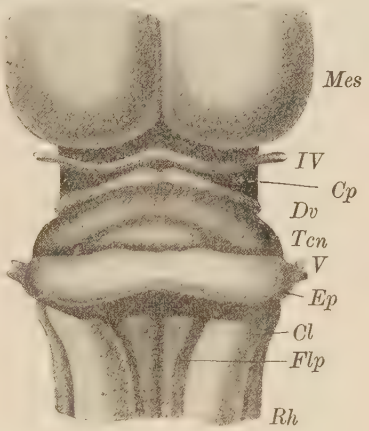

Fig. C.

Tractus optici modelliert. Ihr Verlauf ist frontoventralwärts gerichtet. Sie biegen ventralwärts in das mächtige Chiasma ein. Nach der Kreuzung ist der Verlauf der Opticusfasern etwas weniger ventralwärts gerichtet als innerhalb des Tractus. Die beiden Optici sind seitlich kompreß 3 mm hoch. Sie verlaufen parallel zueinander durch die frontale Schädelwand unter dem mittlern Dritteil der Vorderhirnlänge und bilden mit der ventralen Vorderhirnfläche einen Winkel von 45°. Das Chiasmagebiet wird caudal und dorsal durch zwei in der lateralen Ansicht dreieckige Erhebungen überdeckt (s. Fig. C). Es sind dies später noch zu erwähnende epitheliale Ausstülpungen des 3. Ventrikels. Caudal von diesen Aussackungen wird der frontoventrale Thalamusteil durch Vorderhirnbahnen überdeckt, welche teilweise im Chiasma kreuzen.

Der schlanke Trichter besitzt die Form eines seitlich zusammengepreßten Zylinders. Er ist von der Seite gesehen etwa 2 mm breit und mehr als doppelt so lang. Das Infundibulum ist stark caudalwärts gezogen, sodaß es mit der Richtung der Optici mehr als einen rechten Winkel bildet. Durch eine in der untern Hälfte, am frontocaudalen Wandgebiet des Trichters beginnende Furche, die dorso-

caudalwärts zieht, wird der Eindruck einer doppelten Aussackung hervorgerufen. Dorsofrontal von der Kurve liegen die Tubera cinerea. Die ventrocaudale schwächere Wölbung wird durch die Mamillaria hervorgebracht. Ventral geht das Infundibulum vermittels einer engen Einschnürung in den caudalwärts gerichteten länglichrunden Recessus infundibuli über, dessen Oberfläche nervös geblieben ist. Sonst umgibt das in Drüsenschläuche umgewandelte Epithelgewebe den nervösen Hohlraum von allen Seiten. Die caudalen zwei Dritteile des Recessus infundibuli sind unter dem Operculum der Sattelgrube verborgen. Er ist größtenteils in lockeres Bindegewebe eingehüllt. Nur ventral stößt der aus der Rathke'schen Tasche umgewandelte ovoide Drüsenkörper der Hypophyse dicht an die drüsige Ventralseite des Recessus infundibularis und verwächst an einer ca. $1^1/_2$ qmm großen Fläche mit dem Recessus. Der Modus der Verwachsung wird im Kapitel über Trichter und Hypophysis näher beschrieben. Das drüsige Ovoid entsendet auch in Gestalt eines Tförmig aufzweigenden Balkens einen Strang von Drüsenschläuchen, den Lobus terminalis, an die anteroventrale Zirkumferenz des Trichters und verwächst mit dessen Außenwand.

Die Gestalt der Vorderhirnhemisphären ist diejenige einer dreiseitigen Pyramide mit abgerundeten Kanten (s. Fig. A). Von oben gesehen scheinen sie eiförmig und weichen frontal etwas auseinander, um dem Durchtritt der Gefäße Raum zu geben. Die Größenverhältnisse sind folgende: Bei einer Länge von 9 mm und einer Breite von $4^2/_3$ mm übertreffen sie die Mittelhirnkörper um $^1/_3$ ihrer eignen Breite. Bei *Lacerta* sind die Hemisphären nur wenig breiter als die Lobi optici und $2^1/_2$mal so lang wie breit. Bei *Hatteria* dagegen ist das Vorderhirn nicht ganz doppelt so lang wie breit.

Die Dorsalfläche ist am meisten sphärisch. Sie fällt caudalwärts halbkuglig ab, zieht in schwächerm, abgestuftem Bogen frontalwärts. Auch der Übergang in die mediale Wand ist abgerundet, nicht kantig wie bei *Lacerta*. Lateral fällt die Dorsalwand in weitem Bogen um $^1/_5$ der Gesamthöhe der Hemisphären ab, biegt dann rasch in die Seitenwand über, welche flach ventromedianwärts zieht, um dorsalwärts in die mediale Wand umzubiegen. An einem Exemplar zeigt die Dorsalfläche eine deutliche Fovea longitudinalis, die kaum infolge einer Schrumpfung der hier gleichmäßig dicken Mantelzone entstanden sein kann. Die mediale Wand ist nur durch eine leicht gebogene Furche, die Fissura arcuata septi, welche die dorsomediane Mantelzone von der wulstigen Fornixleiste äußerlich trennt, model-

liert. Von vorn und unten treten starke Gefäßstämme heran, welche die medialen Hemisphärenwände reichlich vascularisieren.

Ein scharf akzentuierter Sulcus limbicus zieht als Fortsetzung der caudolateralen Peripherie in einer einfachen Wellenlinie dorsofrontalwärts bis etwa in die Höhe eines Dritteils der Seitenfläche. Er scheidet einen gut umschriebenen Polus temporalis vom Olfactoriusgebiet ab. Dieses wiederum ist durch eine schwächere, der limbischen teilweise parallel verlaufende Furche gezeichnet, welche das basale Vorderhirnbündel frontal begrenzt. Das Olfactoriusgebiet ist äußerlich von Piafalten, die Gefäße bergen, bedeckt. Ähnliche, doch viel intensivere Piawucherungen besitzen auch die großen Lacerten und Varane. Ventromedian sind die Hemisphären vor und über dem Chiasma durch 4—5 senkrecht gestellte, eng aneinander gelegte Längsfalten, welche in gleichgestaltete Falten einer äußern Hülle hineingreifen, befestigt. Die äußere Hülle geht lateral in die Dura über.

Am Polus frontalis ist das Aufhören der Mantelformation durch eine leichte, kaum merkliche Querfurche angedeutet. Am Polus temporalis verschwindet die Mantelzone plötzlich. Demgemäß ist auch die Furche, die ventral von der Fovea limbica caudalwärts abbiegt, das Stammganglion umstreicht, dann plötzlich dorsalwärts umbiegt, sehr scharf ausgeprägt. Dorsal verschwindet sie im gut angelegten Polus occipitalis. Im ventrolateralen Bereich der Hemisphäre sind Mantel und Stammganglion verschmolzen.

Sonst ist der Seitenventrikel überall gut erhalten. Er ist weniger weit als bei *Testudo* und *Emys*, enger als bei *Lacerta*, besitzt auch mehr Differenzierungen. Ventral vom Stammganglion greift er lateralwärts und zwischen einem lateralen und medialen Gebiet des Stammlappens wiederum dorsalwärts bis auf $^2/_3$ der Höhe des Stamms. Auch scheidet eine tiefe Spalte Area olfactoria und Area parolfactoria. Vom Foramen Monroi aus verläuft ebenfalls eine sich erst frontal vertiefende, weitere Spalte zwischen Septum und Olfactoriusgebiet. Das größte Volumen des Ventrikels ist im ventromedianen Bezirk, dann dorsal zwischen zwei Längswülsten des Stammganglions, entsprechend der an einem Exemplar sichtbaren Fovea longitudinalis, die auch auf Querschnitten nachweisbar ist, ohne daß ihr eine Einbiegung des innern Mandelrands entsprechen würde. Caudal und medial ist ein Stück Seitenventrikel nur durch Pia abgeschlossen. Diese Eigentümlichkeit fehlt den *Lacerta*-Arten, ist dagegen ebenso stark bei *Chamaeleo* ausgebildet.

Nach Rabl-Rückhart (20) ist sie auch bei *Alligator lucius* vorhanden. Bei den Schlangen fand ich sie viel weniger stark am Vorderhirn von *Homalopsis buccata.* Bei den Schildkröten, wo Occipital- und Temporallappen weniger stark entwickelt sind, infolgedessen weniger caudalwärts reichen, ist das Foramen Monroi am caudalen Ende der Medianwand. An der caudolateralen Seite des Foramens besteht ein kleiner Fleck der Wand nur aus Pia. Dorsal und lateral spitzt sich die Mantelformation gegen jene Stelle zu aus. Sie ist ein kleines Analogon zu den großen pialen Bezirken bei *Chamaeleo* und *Hatteria.*

Merkwürdigerweise ist dieselbe Stelle auch am Säugetiergehirn wiederzufinden. Edinger (111) beschreibt am Gehirn des Menschen jenseits vom Gyrus hippocampus nach dem Unterhorn hin eine Stelle, an welcher der Ventrikel durch eine dünne, Gefäße führende Membran von der Schädelhöhle abgeschlossen sei. Der Autor faßt jedoch die Membran als Fortsetzung des Plexus chorioideus auf. Bei *Hatteria* und bei *Chamaeleo* ergibt sich aber deutlich die Unabhängigkeit der beiden Gebilde. Wohl tritt ein Ast der Carotis interna vom Chiasma herauf und verzweigt sich zwischen Thalamus und jene Piahaut; allein zu einer Plexusbildung kommt es nirgends. Nur wenige Venenstämmchen sind in der Nähe. Auch mit dem benachbarten Plexus im Ventrikel ist die Piahaut nicht in Zusammenhang. Ihr Epithel ist ganz anders gebaut als die Epithelien der Plexus (vgl. S. 48, 49).

Der Stammlappen ahmt nicht, wie bei andern Reptilien, die Form der Hemisphären nach. Über einen rundlich emporgetriebenen Längswulst legt sich unabhängig von der Konfiguration des Mantels die Rindenformation des Stammganglions in drei Längsfalten. Sie bildet einen laterodorsalen breitern Längsbezirk, an den sich medial ein dünnerer Wulst vermittels einer flachen Grube anschließt. Ventral von diesem dorsomedialen Wulst liegt ein ventromedialer, wiederum schlanker Längsbezirk. Er grenzt an den dorsalen in einer etwas tiefern Grube. Lateral ist er vom Basalstumpf durch einen tiefen Ventrikeleinschnitt getrennt. Frontalwärts verschmelzen die drei Längswülste in einen einheitlichen Torus, der frei in den ihn auch dorsal und ventral umgebenden Ventrikel hineinragt. Allmählich verjüngt sich der Torus, die ventrale Ventrikelspalte bleibt zurück, und das frontale Ende des Stammganglions verschmilzt mit dem Hemisphärenbezirk. So ist der Ventrikel kurz vor dem Eingang in die Tractus olfactorii nur mehr eine ganz feine Querspalte. Auch gegen das

Foramen Monroi verwischt sich die Gliederung des Stammganglions. Der medioventrale Wulst wird im Bereich der Sehhügel abgeflacht, leicht eingebuchtet. Caudal vom Foramen Monroi greift der Wulst tief ventralwärts in den sackartigen Anhang der Hemisphären, den Lobus temporalis, welcher die frontale Thalamusaußenfläche bedeckt.

Die Rinde des Mantels ist wie bei *Lacerta* entwickelt. Spärliche Tangentialfasern bedecken die frontolateralen Mantelbezirke. Mächtiger als bei *Lacerta* ist die Molekularschicht. Die Pyramidenzellen bilden ein geschlossenes Lager von 4—5 Zellschichten. Marklager und subcorticale Plexusschicht sind zusammen vielerorts dicker als die Molekularschicht. Zum Unterschied von *Lacerta* ist jedoch keine laterale Rindenplatte differenziert. Die dorsale Platte zieht lateralwärts und biegt unter teilweiser Reduktion des Plexus subcorticalis und des Marklagers um die Ventrikelspalte herum wieder dorsalwärts über das Striatum. Die Rinde des Striatums ist bei *Hatteria* in typischer Ausbildung überall gleichmäßig struiert. Bei *Lacerta ocellata* z. B. erfolgt die Fortsetzung der dorsalen Rindenplatte viel ungleichmäßiger. Die den Pyramidenzellen entsprechenden Rindenzellen des Striatums bilden nicht wie bei *Hatteria* eine gleichmäßige Lage, sondern sind in Nestern angeordnet.

Die Hemisphären verjüngen sich dorsal ganz allmählich in die Tractus olfactorii, sodaß der eigentliche Übergangsort nur durch die schwache Furche am frontalen Mantelrand gezeichnet ist. Ventral jedoch sondern sich die Tractus noch innerhalb des Hemisphärengebiets medial ab. Sie sind durch eine Furche von dem lateralen Teil, der frontalen Spitze des Vorderhirns getrennt. Die weißlich durchschimmernden Tractus sind in ihrer ganzen Länge hohl. Sie bergen ihr Lumen zentral. Bei *Lacerta viridis* z. B. verläuft der Ventrikel ventromedial im Tractus olfactorius und gewinnt erst frontal eine zentrale Lage.

Die Tractus olfactorii sind beinahe doppelt so lang wie die Hemisphären und sehr schlank (s. Fig. A u. B). Ihr Querschnitt mißt an den dünnsten Stellen nicht ganz 1 mm. Sie senken sich frontal etwas ventralwärts und verbreitern sich ebenso allmählich zu den Bulbi olfactorii. Caudal von der eigentlichen Bulbusformation sind sie schon 3mal so breit. Das Ventrikellumen erweitert sich zu einer kolbigen Höhle. Es ist dorsal nur von einer zarten Faserschicht bedeckt, die frontal von der Bulbusformation geradlinig abgeschlossen wird, sodaß dorsal eine deltaförmige Vertiefung entsteht. Der Bulbus olfactorius ist kelchförmig und besitzt dieselben Dimen-

sionen wie das kuglige Mittelhirn. Rings an dem Kelchrand strahlen aus der jederseits 2lappigen Riechschleimhaut die zarten, verschieden mächtigen Fila olfactoria. Sie dringen alle ungefähr in derselben Ebene in die Bulbusformation ein. Eine laterale Olfactoriuswurzel, wie bei Säugern besonders dick, trifft etwas weiter caudal in den Bulbus. — Bei *Lacerta vivipara* ist der Lobus olfactorius nicht allseitig von Glomeruli überzogen wie bei *Hatteria*. Die Olfactorii ziehen in verschiedenen Höhen an das frontale Gehirnende, sodaß dasselbe nur wenig verdickt und länger caudalwärts ausgezogen ist. Ganz ventral zieht eine dicke, 5–7spaltige Wurzel teils aus der Riechschleimhaut, teils aus dem Jacobsohn'schen Organ in die Mitte der Länge: Vorderhirnhemisphäre-frontales Ende des Lobus olfactorius.

Heben wir noch einmal kurz die Punkte hervor, in denen sich das *Hatteria*-Gehirn von einem *Lacerta*-Gehirn unterscheidet:

1. Die Oblongatabeuge ist fast ganz ausgestreckt, die Sattelkrümmung in Form eines rechten Winkels erhalten. Doch variiert der Grad der Gehirnbeugen innerhalb der *Lacertilia* in viel bedeutenderem Maße als zwischen *Lacerta* und *Hatteria*. Ich erinnere nur an die Unterschiede zwischen *Lacerta vivipara* und *Lacerta viridis*, welche wohl die beiden Extreme innerhalb der Gattung *Lacerta* darstellen. Weitere große Variationen finden sich zwischen *Varanus*, *Gecko* und zwischen *Chamaeleo*, *Uromastix*, *Stellio*. Am meisten nähern sich *Hatteria* die Beugungsverhältnisse von *Lacerta viridis*. Wichtiger als der Zustand der Oblongatabeuge ist die einfachere, gleichmäßige Ausbildung der Rautengrubenränder bei *Hatteria*.

2. Einen wichtigen Unterschied erblicke ich in der Stellung und der noch paarigen Ausbildung des Kleinhirns. Statt einer mehr oder weniger spitzbogenartig geformten, über die Lobi optici gebogenen Lamelle besitzt *Hatteria* eine noch paarig verdickte, zur Gehirnachse senkrecht stehende Platte ohne Marklager. Diese beiden Merkmale sind Zeichen sehr genereller Natur für das Kleinhirn.

3. Das Velum medullare anticum ist sehr einfach gebaut, ohne sekundäre Überlagerung durch Kleinhirnmasse.

4. Die Lobi optici sind im Verhältnis zur Masse des Vorderhirns kleiner als bei *Lacerta*, ungefähr in denselben Proportionen wie bei *Gecko verticillatus* oder *Anolis cristatellus*.

5. Die Corpora posteriora sind caudalwärts geschoben in den Bereich der Trochleariskreuzung.

6. Schwerwiegender sind die Differenzen im Vorderhirn: Es fehlt die ammonshornartige Einbuchtung der mediodorsalen Rinden-

platte. Die laterale Rindenplatte ist nicht speziell abgegliedert; die dorsale Platte setzt sich vielmehr lateralwärts fort und biegt dann in die Striatumrinde ein. Diese beiden für das Vorderhirn von *Hatteria* spezifischen Eigenschaften gehören wiederum zu den generellen Merkmalen.

7. Die Ausbildung der Striatumrinde wechselt zu stark innerhalb der Lacertilier, als daß man ihre typische Ausbildung bei *Hatteria* als genealogisch wichtiges Merkmal auffassen könnte. Als Unterschiede wachstumsphysiologischer Natur sind zu deuten der piale Abschluß des caudomedialen Seitenventrikels, die große Länge der Tractus olfactorii sowie die verhältnismäßig großen Lobi olfactorii. Letztere Proportionen finden Parallelen in den Verhältnissen bei *Anolis*, *Iguana* und einigen Schlangen.

Im großen und ganzen besitzt somit *Hatteria* ein Lacertilier-Gehirn. Vom allgemeinen Eidechsentypus entfernt sich das Gehirn jedoch in den einfachen Verhältnissen der Oblongata, der paarigen Ausbildung des Kleinhirns, der primitiven Anordnung der Rindenbezirke im Vorderhirn und im Fehlen einer Einkrümmung der mediocaudalen Rindenplatte zum Ammonshorn. Diese 3 Differenzpunkte sind sämtlich Merkmale genereller Natur und rechtfertigen wohl, daß wir das Gehirn der *Hatteria* von dem der Lacertilier abtrennen und daher diesem Organ eine ähnliche Selbständigkeit gewahrt wissen wollen, wie sie sein Träger als einziger Vertreter der Rhynchocephalen gegenüber den übrigen Reptilien behauptet.

2. Schädelinneres und Nervenlöcher.

(Fig. D.)

Über das Schädelskelet von *Hatteria* existieren schon gründliche und eingehende Arbeiten von Günther (10), Siebenrock (75), Osawa (98), Howes u. Swinnerton (118) sowie von Schauinsland (114). Eine zusammenhängende Schilderung des Schädelinnern hat jedoch noch keiner der Autoren gegeben, obschon gerade für die Beurteilung des Hirns und der Nerven, nicht nur von *Hatteria* selbst, sondern wohl auch von fossilen Formen die Kenntnis dieser Verhältnisse nicht bedeutungslos ist.

Das Cavum cranii gliedert sich in einen caudalen, die Hauptmasse des Gehirns aufnehmenden Hohlraum und in den davor liegenden, frontal keulenförmig erweiterten Kanal für die Lobi olfactorii.

Der Hauptteil der Cranialhöhle bildet, von oben gesehen, ein Fünfeck mit frontaler Spitze und verlängerter sagittaler Hauptachse. Die Basis des Fünfecks wird durch den dorsalwärts gerichteten Wulst des Basioccipitale gebildet. Der caudale Rand dieses Knochens ist in Form einer querliegenden Walze aufgeblasen, deren dorsoventraler Durchmesser bis zu 3 mm mißt. Frontalwärts fällt die dorsale Knochenfläche steil ab. Die jetzt noch $^{3}/_{10}$ mm dicke Knochenplatte biegt ebenfalls ventral ab. sodaß eine bedeutende Konkavität

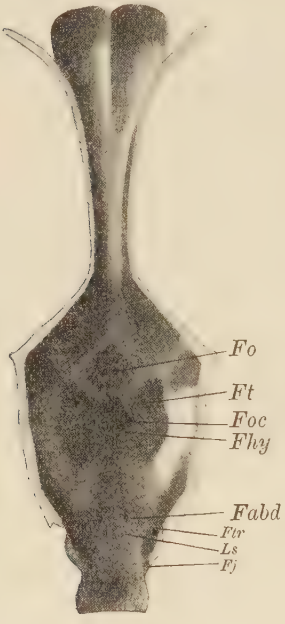

Fig. D.

Fig. D.

Schädelinneres einer erwachsenen *Hatteria*.
2 : 1.

Die grauen Tuschtöne zeigen die silberweiß glänzende Membran an, die entweder sich vom darunter liegenden Knorpel frei abhebt oder die Fenster der Knorpelmasse bekleidet. Längs der lateralen Ränder der mediocaudalen Tuschstreifen zieht sich die Grenze des Basisphenoids.

Fo Foramen optici. *Ft* Foramen trochlearis. *Foc* Foramen oculomotorii. *Fhy* Foramen hypophyseos; das Clavum hypophyseos erstreckt sich um die doppelte Länge des Foramens unter dem Dorsum ephippii caudalwärts. *Fabd* Foramen abducentis. *Ftr* Foramen trigemini. *Ls* Ansatzstelle des vordersten Ligamentum suspensorium. *Fj* Foramen jugulare.

zur Aufnahme der Medulla oblongata entsteht. Der caudale Abfall des aufgetriebenen Occipitale wird durch ein dickes Ligament. das die Lücke zwischen Occiput und Wirbelsäule überbrückt, ausgeglichen. Die bis 2 mm dicke Bindegewebsschwarte greift zwischen Wirbelsäule und Occiput ventralwärts. Sie inseriert als faseriger Bindegewebsknorpel am medialen Teil des ersten Intercentrum und lateral verdickt an den seitlichen Partien. Frontalwärts legt sie sich über die walzenförmige Querverdickung des Basioccipitale, keilt aber rasch aus und inseriert an der vordern Walzenfläche. Die frontale Begrenzung der Konkavität für die Oblongata wird durch das sich emporwölbende Dach der Hypophysengrube gebildet. Der

ganze Boden von der caudalen Bindegewebsbrücke bis zum Dorsum ephippii ist knöchern. Eine minder dicke Bindegewebsschicht überdeckt auch das Dorsum in $^2/_{10}$ mm Mächtigkeit.

Die seitlichen Wände werden hauptsächlich durch die Gehörlabyrinthe modelliert. Ihre ventralen Teile, soweit das Pleurocciptale (Siebenrock, Opisthoticum der Autoren) reicht, sind knöchern. die dorsalen Partien dagegen teilweise knorplig. Im Pleuroccipitale befinden sich in einer schiefen, von vorn unten nach hinten oben gerichteten Geraden die 3 Hypoglossuslöcher. Die beiden frontalen sitzen im Hintergrund einer längsovalen Nische. Dicht dahinter ist die ebenfalls länglich runde Öffnung für die 3. Wurzel und eine kleinere Arterie. Zweig der Carotis externa. In der Verlängerung der 3 Hypoglossuslöcher liegt auch, dicht caudal vom Occipitale, in der bindegewebigen Wand die Öffnung für die Spinoccipitalnerven.

Das Pleuroccipitale endet frontal in einer schief gestellten, vorsprungartigen Kante, die auch Siebenrock (75) von *Hatteria* zeichnet. Sie begrenzt das Foramen jugulare von der caudalen Seite. Das Foramen öffnet sich schief nach hinten und gewährt den Nerven des 9., 10. und 11. Paars Durchtritt. Auch ein kleiner Arterienzweig zieht ganz caudal und dorsal im Foramen in die Schädelhöhle. Schauinsland erwähnt eine Vene, die ich nicht finden konnte. Innerhalb der Jugularöffnung greift eine Bucht frontalwärts zwischen den basilaren und den dorsalen Teil des Labyrinths direkt ventral zum Utriculus. In ihrer lateralen Seite wird sie durch die Nervenfasern zum Sacculus und zur Lagena quer durchschnitten. Sie endigt in einer Knorpelnische dicht ventral und caudal vom Foramen für den vordern Acusticuszweig und entspricht an ihrer medialen Wand dem Foramen rotundum. Vgl. auch Versluys (110) bei *Gecko*. Sie kommuniziert auch mit den Knorpelhöhlen des Otosphenoids.

Der Porus acusticus bildet ein längsovales Antrum, das caudal von einem rundlichen Wall begrenzt wird, frontal sich nach unten vertieft, dorsalwärts aber ausläuft. Innerhalb des Porus grenzt sich caudal scharf das Cavum für den Ramus posterior ab. In dessen dorsocaudaler Wölbung liegt in knorpliger Wandung eine dorsoventral spaltförmige Öffnung für den Ramus ampullae posterioris. Ihn begleitet ins Gehörorgan ein Teil des Venengeflechts, das dem Ramus posterior caudal anliegt. Der übrige Teil des hintern Octavuszweigs zieht mit dem Rest des Venengeflechts etwas weiter lateral caudalwärts, um eine Knorpelpartie herum, an die basilaren Teile des Gehörorgans, welche der oben erwähnten frontalen Bucht

des Foramen jugulare benachbart sind. Die Öffnung für den Teil des Ramus posterior, welcher zu den basalen Teilen des Gehörorgans zieht, enthält an ihrer lateralen Rundung einen caudalwärts gerichteten Vorsprung, der die für den Utriculus bestimmten Fasern des Ramus posterior aufnimmt.

Wenig frontal vom Cavum des hintern Octavuszweigs, doch etwas mehr lateral, liegt dorsalwärts gerichtet, eine feine Öffnung für die vom Ramus anterior abzweigenden Utriculusfasern. Sie ist kreisrund und so eng, daß nur die Nervenfasern, keine Ganglienzellen durchtreten können. Weiter lateral greift die dorso-ventral spaltförmige Öffnung für die zum Teil schon am Eingang gesonderten Facialis- und vordern Acusticusfasern. Im Hintergrund des Lochs liegt in seiner ventralen knöchernen Wandung die kleine Öffnung für den Facialis, in der dorsalen knorpligen, dagegen eine ziemlich klaffende rundliche Öffnung für die Fasern und Ganglienzellen zur äußern und vordern Ampulle. — Von dieser Beschreibung weichen ab die Befunde von G. Retzius, G. Osawa und F. Siebenrock, welche Autoren übereinstimmend nur 2 Nervenöffnungen ins Gehörorgan erwähnen. Nach oben stehender Beobachtung aber besitzen sowohl Ramus anterior als Ramus posterior je 2 Nervenlöcher, in die sich die Fasern wie folgt verteilen: 1. mediocaudal der Ramus ampullae posterioris, 2. lateraler und caudal Ramus lagenae, Ramus basilaris und ein Teil der Utriculusfasern, 3. etwas frontal davon und vom Ramus anterior abzweigend der Rest der Utriculusfasern, 4. der Ramus frontalis ohne den Facialis.

Der Porus acusticus wird dorsal durch die Knorpelwölbung überlagert, welche den Sinus superior und den sagittalen Bogengang birgt. Unter einem kleinen spitzbogenartigen Vorsprung liegt dorsal und frontal zum Porus die feine Öffnung für den Aquaeductus vestibuli. Sie teilt sich innerhalb der Knorpel in 2 dicht nebeneinanderliegende Kanälchen, die in einer gemeinsamen Bucht ins Vestibulum münden. An der frontomedialen Fläche des Gehörorgans, dicht hinter den seitlichen Teilen des Rautengrubenplexus führt ebenfalls eine ganz feine Öffnung ins Gehörorgan und kommuniziert mit dem perilymphatischen Raum, der namentlich in den frontalen Teilen des knöchernen Gehörorgans weit ausgedehnt ist und sich auch teilweise blasenartig über die Plexus der Rautengrube legt.

Beim ältesten Embryo sind die Kommunikationsöffnungen des Labyrinths mit der Schädelhöhle noch mannigfaltiger. Die Nische

für die zum Ramus posterior gezählten Nervenfasern ist noch nicht speziell abgesondert. Ein allen Acusticofacialisfasern gemeinsames Cavum bildet laterofrontalwärts eine starke Vertiefung für den Ramus anterior. Die beiden Öffnungen für den Ramus posterior acustici sind dieselben wie beim Erwachsenen. Jedoch ist die trennende, knorplige Wand in ihrer obersten Partie bloß bindegewebiger Natur. Die für den Utriculus bestimmten Fasern des Ramus posterior nimmt ein vollständiger Knorpelkanal im Innern der Labyrinthkapsel auf. Beim Beginn der röhrenartigen Vertiefung für den Ramus anterior sind an der caudodorsalen Umgrenzung 2 feine Öffnungen für Nervenzweige an den frontalen Teil des noch sackartigen Utriculus. Sie münden übereinander in eine große Bucht am innern Knorpelrande. Ihnen entspricht am erwachsenen Schädel nur noch eine Öffnung, No. 3 unserer vorhergehenden Aufzählung. Etwas lateral davon führt ein dritter, mikroskopisch feiner Durchstich wiederum dorsalwärts wenige Nervenfasern an die Ampulla anterior. Diese Öffnung ist am ausgewachsenen Schädel nicht mehr erhalten. Frontolateral davon öffnet sich wie beim Erwachsenen die dorsale Wand weit für die gangliösen Nervenfasern der äußern und vordern Ampulla, während die ventrale Wand eine feine Öffnung für den Facialis aufweist. Der Aquaeductus vestibuli ist beim ältesten Embryo in 2 voneinander unabhängige, äußerst feine Kanälchen gegliedert. Sie münden ins Vestibulum wiederum in eine gemeinsame Bucht. Auch die Kommunikation der perilymphatischen Räume ist durch 2 nadelfeine Öffnungen reguliert. Die eine liegt dorsolateral von der zweiten. Beide öffnen sich nach dem Gehörorgan in eine gemeinsame Bucht, die durch einen ventralen Knorpelvorsprung vergrößert wird. Über die Gehörkapsel führt jederseits von der Medianlinie eine enge Öffnung durch den Supraoccipitalknorpel nach außen. Sie verbindet die perilymphatischen Räume über der Rautengrube mit Lymphräumen außerhalb des Schädels [s. Schauinsland (114)] und erinnern an den Durchstich, den Wiedersheim bei *Phyllodactylus europaeus* beschreibt.

Frontal von der Gehörkaspel teilen sich in den Aufbau der lateralen Cranialwände des Erwachsenen nur noch Knorpel und Bindegewebe. Zunächst auf das Otosphenoid folgt eine membranöse Fläche, die von außen teilweise durch die Columella verstärkt wird. Die Membran trägt aber in sich schon Stützelemente in Form von Knorpelspangen, die vom frontaler gelegenen Orbitosphenoid ausgehen. Ein Knorpelfortsatz erreicht dorsal beinahe das Gehörorgan,

frontal den Winkel der Cranialwand, welcher das Vorderhirn in seiner größten Mächtigkeit birgt. Gegen die Basis des Gehirns treten die Knorpelelemente fast ganz zurück, namentlich in der Höhe des Zwischenhirns. Frontal von dem Zwischenhirnboden treten die Knorpelfortsätze zur Medianlinie und bilden den hintern Rand der Opticusöffnungen. Der Orbitosphenoidknorpel ist von Siebenrock (75) genau beschrieben worden. Die Knorpelelemente sind verhältnismäßig groß und locker aneinander gefügt. Sie sind in Zusammenhang mit dem viel derber und dichter gebauten Präsphenoidknorpel. Seine flügelartig gestalteten dorsocaudalen Fortsätze begrenzen das Opticusfenster frontal. Links und rechts über dem optischen Knorpelfenster sind wiederum zwei große membranöse Stellen. Sie schließen den Hauptraum des Craniums frontalwärts ab und verlängern sich auch in die kanalartige frontale Fortsetzung des Cavums. An den dorsalsten Stellen der Schädelseitenwand ist der ganzen Länge nach Knorpel angelegt. So zieht eine feine Knorpelspange vom Orbitosphenoidknorpel zur flügelartigen dorsalen Kante des Präsphenoids und rückwärs zu den vordern, obern Fortsätzen des Otosphenoids. Damit wird ein dorsaler Knorpelreif ausgebildet, der eine solide Ansatzlinie für die dorsal ruhenden Deckknochen bildet und der Schädelform ein bestimmtes Gepräge verleiht.

Der Kanal für die Tractus olfactorii ist größtenteils von einer so derben und dicht struierten bindegewebigen Knorpellamelle gebildet, daß seine Wände kaum zu schneiden sind. Teilweise, namentlich in den untern Partien der Seitenwände treten die Knorpelstellen fast ganz zurück in dem faserigen Bindegewebe. In der frontalen Erweiterung, welche die Bulbi olfactorii aufnimmt, wird das Gewebe wieder lockerer. Sobald die Seitenwände des Bulbusraums beginnen, sich medialwärts zur Vorderwand zu wölben, werden sie ganz dünn und biegsam. Die eigentliche, das Cranium gegen die Nasenhöhle abschließende Vorderwand besteht aus einem knorpligen Ring, der durchsetzt ist von den Öffnungen der Fila olfactoria. Innerhalb dieses Ringes ist die Wandung teilweise membranös.

Frontal von der Gehörkapsel weitet sich der Schädelinnenraum gewaltig. Die Seitenwände treten zurück. Im ventralen Gebiet der die Incisura othosphenoidea Siebenrock (75) überkleidenden Membran ist das relativ große Foramen trigimeni. Es birgt auch einen Teil des Gasser'schen Ganglions. Am caudalen Rand des Processus alaris des Basisphenoids ist der Knochenhalbkanal für den Ramus ophthalmicus trigemini als deutliche Incisur zu erkennen.

Die Membran ergänzt den Halbkanal zu einem Foramen, das frontomedial vom Trigeminusloch gelegen ist. Auch beim Embryo sind die Verhältnisse dieselben, bloß ist das Basisphenoid noch knorplig. Vgl. auch Schauinsland (114 u. 127). Bei Howes u. Swinnerton (118) ist weder in den Figuren noch im Text das Foramen für den 1. Trigeminusast etwähnt.

Im eigentlichen Körper des Basisphenoids liegen etwa auf halber Höhe die Löcher für den Abducens, genau an derselben Stelle, wo Siebenrock (75) das Foramen für die Carotis interna zeichnet. Ein kleiner Zweig der Externa und feine Venenstämmchen benützen medial vom Abducens verlaufend ebenfalls die Öffnung in die Schädelhöhle. Auch kleine Venen ziehen mit hinein.

Das Foramen hypophyseos ist sagittal längsoval und schmal, wie Osawa (98) beschreibt. Sein hinterer Rand wird, wie schon erwähnt, durch das sich emporwölbende Dorsum ephippii des Basisphenoids gebildet und ist median knöchern, lateral dagegen knorplig. Auch der frontale Begrenzungsrand ist in der Medianlinie knorplig, lateral davon jedoch membranös. In den zur Fossa hypophyseos sich absenkenden Seitenwänden des Craniums befinden sich ungefähr in der Mitte zwischen vorderm und hinterm Rand die Foramina für das 3. Gehirnnervenpaar. Auf der Höhe des frontalen Rands der Hypophysengrube, etwa 2 mm weiter lateral als die Oculemotoriuslöcher, dringen in demselben großen Knorpelfenster die Trochleares durch die Schädelwand. Auch den beiden Optici ist ein großes Knorpelfenster an der Hypophysengrube sich absenkenden Vorderwand des Craniums gemeinsam.

Unter dem Operculum der Hypophysengrube mündet an der tiefsten Stelle des Türkensattels, nahe der Medianlinie, der Sförmig gekrümmte Kanal der Carotis interna. Er beginnt an der Außenseite des Schädels vermittels eines sich sowohl caudal als frontal öffnenden Halbkanals, bedeutend weiter lateral als an der Innenwand des Craniums. Mit der in Windungen eindringenden Arterie ziehen auch Venen zu dem unter dem Operculum befindlichen Sinus. Weitere Venen dringen von der Seite her zwischen den Musculi pterygoidei interni und dem Parasphenoid in die Hypophysengrube. Sie bilden den Sinus unterhalb der Cornua posteriora des Präsphenoids und kommunizieren mit dem Opercularsinus.

An der nasalen Vorderwand des Craniums stehen in einem untern Halkkreis 6—8 Foramina, welche die Fila olfactoria passieren. Die 3 basalsten davon sind erheblich größer als die neben-

stehenden und auch als die in dorsaler Rundung angeordneten Durchtrittsstellen der Fila. Ein besonders großes Foramen am lateroventralen Teil der Vorderwand deutet auf die schwach differenzierte laterale Olfactoriuswurzel hin. Die beiden kranzartig angeordneten Lochreihen sind median durch einen sichelartigen schwachkantigen Einsprung des Präsphenoids abgesondert.

Dieselbe fasrige Membran, welche die Knorpelfenster überspannt, kleidet die ganze Schädelhöhle aus und ist teilweise mit dem darunter liegenden Knorpel oder Knochen verwachsen. Wo sie frei ist oder frei über dem Knorpel liegt, hebt sie sich von der Umgebung in silberweiß glänzenden Flecken ab. Die Konturen der Flecken sind auf der Figur in grauem Ton wiedergegeben.

Die Bindegewebshaut ist fast überall stark pigmentiert, namentlich an der Schädelbasis. Sehr stark pigmentiert sind auch die caudalen Partien, wo die Membran über Knochen liegt.

Bei der Sutur zwischen Basioccipitale und Basisphenoid liegen links und rechts von der Medianlinie 2 kleine Höcker, über welchen die Membran ganz pigmentfrei ist. Rings um diese Höcker herum jedoch sind die sternförmigen Pigmentzellen strahlig angeordnet. Sie ziehen in dichten Banden lateralwärts ins Gehörorgan, frontalwärts der Schädelbasis entlang, kleiden auch das Foramen lacerum und seine frontale Bucht aus. Caudal von diesen strahligen Zentren ist die Anordnung strichweise links und rechts von der Medianlinie. Über dem Bindegewebskeil zwischen Occiput und Wirbelsäule ist die Membran pigmentfrei. Pigmentarm wird sie auch gegen den dorsalen Rand der Seitenwände, im Canalis olfactorius, im Cavum für den Bulbus olfactorius. Vollständig pigmentfrei ist auch die membranöse Vorderwand innerhalb des Lochkranzes der Fila olfactoria. An der Schädeldecke ist das Pigment am dichtesten über der Rautengrube und oberhalb des Pinealorgans. Spärlich verteilt sind die dendritischen Pigmentzellen über den Olfactorii und über dem Velum medullare anticum. Zwischen dem rollenartig verdickten Caudalrand des Basioccipitale und dem Operculum der Hypophysengrube ist der konkave Schädelboden mit einer lockern Bindegewebsmasse ausgefüllt, da die Biegung der Nachhirnbasis weit geringer ist und die Oblongata sich dem Cranium nicht anschmiegt. Diese Ausfüllmasse besteht aus einer pialen Wucherung und ist auch zwischen Hypophyse und Opticus dicht hinter der Hypophyse sowie über den Plexus des 3. und 4. Ventrikels ausgedehdt. Sie ist mit großen bräunlichen Zellen von kugliger, zylindrischer und polyedri-

scher Gestalt durchsetzt. Diese sind bald ganz hellbraun mit wenigen Pigmentkörnchen versehen, bald dunkel schwärzlich mit Pigment vollgepfroft. Vielleicht handelt es sich gar nicht um Zellen, sondern um Ausscheidungsprodukte irgend welcher Zellen. Die pigmentierten Ballen scheinen prismatisch struiert, finden sich auch etwas zerbröckelt oder zerklüftet. Meist jedoch ist ihre Oberfläche vollkommen rundlich.

Ein wohl ausgebildetes System von Ligamenta suspensoria vermittelt den schwebend gehaltenen Übergang der Oblongata ins Cervicalmark. Die Ligamenta sind so gestellt, daß sie hauptsächlich die Wirkung des horizontal sich bewegenden Kopfs ausgleichen. So ziehen median am vordern Rand des basioccipitalen Wulsts befestigte Ligamenta caudolateralwärts an die ventrolaterale Peripherie des Halsmarks sowie an die medialen Ränder des Atlasbogens. Von der ventrolateralen Peripherie des Rückenmarkanfangs ausgehend inseriert ein zweites breiteres Ligament lateral vom erstern am hintern Rand der bindegewebigen Ausfüllmasse ventral von der Oblongata. Vom occipitalen Teil der Bindegewebsschwarte zwischen Atlas und Occiput zieht ebenfalls ein breiteres Ligamentum caudalwärts an den ventralen Seitenrand der frontalen Medulla spinalis. Ein fünftes, sehr verdicktes Band zieht vom lateralen Rand der Oblongata aus der Höhe der letzten Hypoglossuswurzeln dem Rückenmark entlang caudalwärts, in 2 verdickten Streifen dorsocaudalwärts an die obern Wirbelbogen und einfach als rundlicher Strang dorsalwärts an den Processus superior posterior des Otosphenoidknorpels. Howes u. Swinnerton (118) haben die Ligamenta beim Embryo beschrieben, doch scheinen sie dort noch nicht so zahlreich ausgebildet zu sein. Auch Günther (10) erwähnt ein Ligament an der erwachsenen *Hatteria*.

Die einzelnen Gehirnteile ordnen sich in das Cranium und seine Elemente folgendermaßen ein: Der Anordnung der basalen Gehirnteile wurde durch die Beschreibung der Nervenlöcher genügend gedacht. Lateral tritt der Seitenflügel des Cerebellums in die Nische zwischen dem knorpligen Canalis semicircularis superior und der Ampulla anterior, respektive dem Canalis semicircularis sagittalis. Die transversale Incisur zwischen Vorderhirn und Lobi optici trifft auf den vordern Rand der Orbitosphenoidknorpelplatte. — Dorsal überdecken die Nasalia nur 1 mm der frontolateralen Bulbusteile. Jedes Frontale ist in seinem mittlern Sagittalschnitt stark gewölbt, dem gebogenen Tractus olfactorius angepaßt. Der laterale Rand des

Stirnbeins ist flacher gestaltet. Der membranöse Canalis olfactorius wird lateral durch wallartige ventrale Fortsätze begrenzt. Sie entspringen sagittal ungefähr von der Mitte eines jeden Frontale und stülpen sich über die flügelartig gestalteten Ränder des Präsphenoids herunter. Die caudalen Spitzen der Frontalia, die mediocaudale Partie der Postfrontalia und die frontalen, das Parietalloch umsäumenden Knochenspangen der Parietalia überdecken die Vorderhirnhemisphären. Zwischenhirndecke und Lobi optici helfen die caudalsten Spitzen der Postfrontalia den Parietalia eindecken. Die Processus anteriores superiores des Otosphenoids überwölben das Cerebellum. Über dem frontalen Teil der Rautengrube bildet das Supraoccipitale den dorsalen Abschluß. Der caudale Rautengrubenteil mit der Endblase wird durch ein breites Ligament geschützt.

3. Die Entwicklung der embryonalen Hirnform und der Kopfproportionen.

Während der Embryonalzeit sind infolge der weichern Beschaffenheit Hirn und Kopfform stärker voneinander abhängig als postembryonal. Da die größere Härte der Struktur erst in der spätembryonalen Periode auf die Schädelteile übergeht, in der frühembryonalen jedoch dem Gehirn und den Sinneskapseln zukommt, so ist die Kopfform dieser Stadien durch Form und Ausbildungsgrad des Gehirns und der Sinnesorgane bedingt. Auch muß ein Zeitpunkt eintreten, in welchem die Festigkeitsgrade der Gebilde

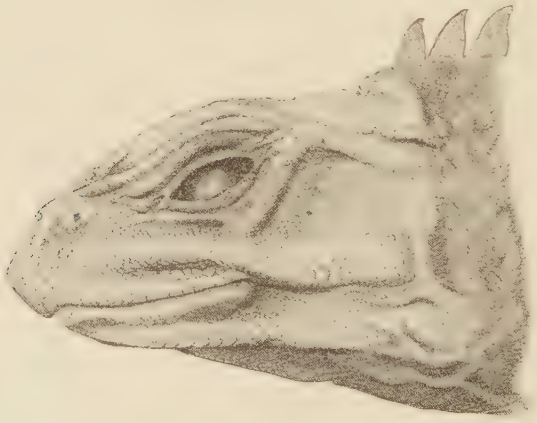

Fig. E.
Kopf einer erwachsenen *Hatteria*. Nat. Gr.

gleich sind und nur die relative Wachstumsgeschwindigkeit der einzelnen Teile die Formänderung beeinflußt. Dieser Faktor ist aber für die einzelnen Gehirnteile zu gewissen Zeiten sehr verschieden, verschieden auch zu der Wachstumsgeschwindigkeit der umgebenden Schädelteile.

Betrachten wir zunächst die Gehirnform des ausgewachsenen Embryo. Sie ist vom Stadium, das Sauerbeck in seiner Abhandlung „Gehirnmißbildung an einer Hatteria punctata" als Vergleichsstadium zugrunde legt, nicht wesentlich verschieden.

Die Gehirnmasse beträgt etwa 25—28% der Kopfmasse, während sie beim Erwachsenen höchstens 8% betrug. Die Längsachse des Gehirns ist, bezogen auf die gleiche Höhe, etwa halb so groß wie am Erwachsenen, beträgt ja das Verhältnis der Höhe des Kopfs zu seiner Länge 40%, während es beim ausgewachsenen Schädel bloß 23% erreichte.

Wie auch der Medianschnitt Nr. II zeigt, senkt sich die Oblongata sofort nach ihrem Eintritt in den Schädelraum tief ventralwärts ein, sodaß ihre caudale Hälfte die Kurve eines Viertelkreises beschreibt. Der frontale Teil der Nachhirnbasis ist als geradliniger Schenkel stärker eingebogen, als daß er die caudale Partie zu einem Halbkreis ergänzen könnte. Im Gegensatz zur Oberfläche der ausgewachsenen Oblongata, wo kein Tuberculum acustico-faciale beschrieben wurde, modellieren beide Acusticuskerne und der Trigeminushauptkern in flachen, ventralwärts auslaufenden Hügeln die Seitenwände. Vergleiche auch Sauerbeck (140). Auch der frontal sich verlierende Sulcus ventralis, der der ausgewachsenen Oblongata fehlt, ist in die Nachhirnbasis des Embryo eingegraben.

In die Konkavität der Oblongata eingelagert ist das Cerebellum und die Rautendecke mit ihren paarigen Plexusstämmen. Sie ist durch eine querverlaufende Furche eingeschnürt. Das Epencephalon überragt das frontale Oblongataende um die Höhe der Konkavität. Es ist eine viel dünnere, dorsal scharf zugespitzte Lamelle. Auch sind namentlich die lateralen Ränder dünner und caudalwärts umgebogen, während die Medianpartien den Lobi optici zugebogen sind. Die laterale Ansicht der Kleinhirnlamelle beträgt nicht einmal die Hälfte der Fläche an der erwachsenen Form, bezogen auf den gleichen Rückenmarksquerschnitt. Die Molekularschicht ist noch sehr schwach entwickelt. Sie schließt frontalwärts mit einer dünnen Schicht stark gefärbter Zellkörper ab, der superficiellen Körnerschicht von Schaper (74), die beim Erwachsenen vollständig verschwunden

ist. Der Ventrikel der Rautengrube besitzt noch laterale Erweiterungen unter dem Cerebellum, die beim ausgewachsenen Gehirn auf ein Minimum reduziert sind.

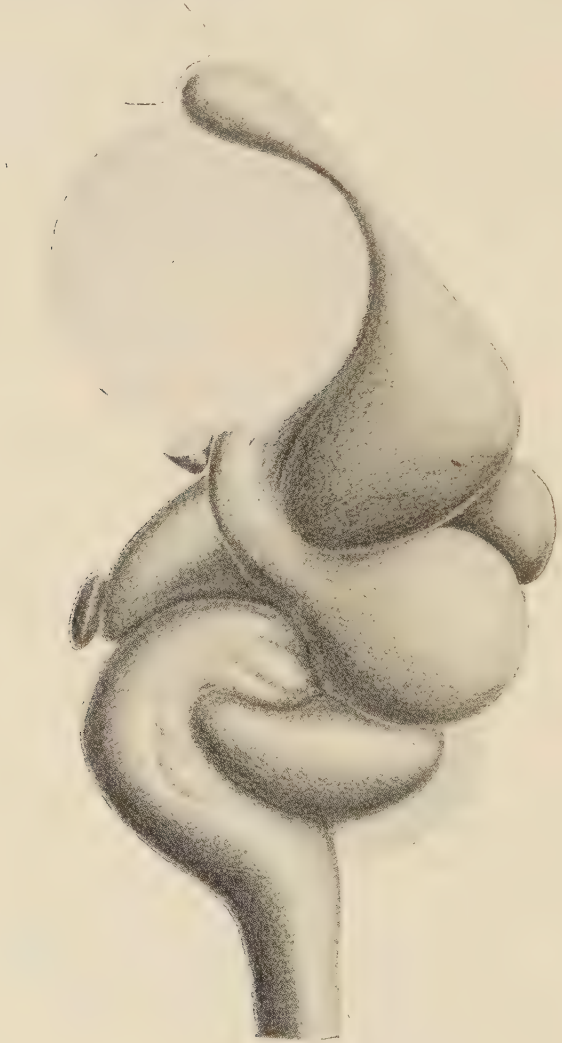

Fig. F.
Seitenansicht des Gehirns im Stadium des Medianschnitts II.
nach Modell von E. Sauerbeck: Gehirnbildung.
Die punktierten Linien geben die Lage der 3 Sinnesorgane an. Das Kleinhirn ist teils durch Mittelhirn, teils durch Rautendecke verdeckt. An der Seitenwand der Oblongata sind die Trigeminus- und Acusticuskerne als flache Hügel sichtbar. 16:1.

Die frontale Höhe der Nachhirnbasis krönen die paarigen Lobi optici. Sie überragen das Epencephalon um $^1/_3$ seiner Höhe, während sie im erwachsenen Zustand ihm gleichkommen. Ihr dorsaler Rand steht in einer Linie mit den Vorderhirnhemisphären. Die Form der Lobi optici gleicht der ausgewachsenen, nur sind sie im Embryonalstadium viel größer. Ihre laterale Ansicht ist $2^1/_2$mal so groß wie der größte Sagittalschnitt am erwachsenen Gehirn, berechnet auf den Rückenmarksquerschnitt der embryonalen Form (vgl. Fig. B u. F). Der histologische Aufbau stimmt bereits mit demjenigen des Erwachsenen überein; nur ist die konzentrische Schicht (Bellonci) noch relativ dünner. Der Opticus ist vielmehr von der Thalamusfläche gesondert als am erwachsenen Gehirn. Gleich 2 Schnüren legt er sich an den Seitenflächen an und zieht frontalwärts in das ebenfalls stark vorstehende Chiasma. Opticus und Chiasma erinnern in ihrer Form und Stellung sehr an die Gebilde beim ausgewachsenen *Chamaeleo vulgaris*. Auch dort ist das Chiasma stark vorspringend, der Opticus als flach gedrücktes Bändchen etwas modifiziert.

Die relative Größe des Zwischenhirns ist ziemlich gleichmäßig. Sein größter Sagittalschnitt ist höchstens $1^1/_3$mal so groß wie die Fläche eines ausgewachsenen Zwischenhirns mit gleichem Rückenmarksquerschnitt. Lateral tritt das Zwischenhirn unter der Masse der Lobi optici ganz zurück. Nur der ventrale Teil, das Unterhirn, ist sichtbar und noch kleiner, da der Recessus infundibularis noch nicht vollständig entwickelt ist. Doch ist die Zwischenhirnbasis am erwachsenen Gehirn auch nicht gleichmäßig ausgebildet, oft stark ventrocaudalwärts ausgezogen, wie Abbildung F zeigt, oft dagegen kürzer, der Recessus infundibularis teilweise in den Trichter hineingeschoben und daher dessen Form dem ältesten Embryonalstadium ähnlicher. Beim Embryo ist auch der Trichter caudalwärts gebogen, der frontalen Nachhirnbasis angelegt, was am erwachsenen Gehirn nicht mehr möglich ist. Erstaunlich ist der Größenunterschied der Hypophyse. Ihre laterale Ansicht beträgt etwa $^1/_4$ der Ansicht des erwachsenen Organs bei gleichem Rückenmarksquerschnitt. Demnach wächst die Hypophyse postembryonal sehr stark.

Die Zwischenhirndecke ist etwas kleiner als am erwachsenen Gehirn. Ihre frontale Partie legt sich weniger stark über die Hemisphären. Doch ist, wie später zu erwähnen ist, Form und Ausbildung beim Erwachsenen auch sehr variabel. Das Parietalauge liegt den Hemisphären auf in der Höhe ihrer stärksten Erhebung

und ist etwa 6mal so groß wie am erwachsenen Gehirn desselben Rückenmarksquerschnitts.

Die Hemisphäre des Vorderhirns ist anders gestellt und anders geformt als beim Erwachsenen. Der Polus occipitalis ist noch nicht differenziert, sodaß die Längsachse der Hemisphäre relativ kürzer ist. Zudem scheint sie geknickt zu sein; der Polus frontalis liegt weiter dorsal als der Polus temporalis. Die laterale Ansicht der Vorderhirnhemisphäre beträgt nur etwas mehr als die Hälfte der ausgewachsenen Hemisphäre bei gleichem Rückenmarksquerschnitt. Die limbische Furche ist bereits angedeutet, doch sind Polus temporalis und Lobus postolfactorius noch schwächer entwickelt. Die Rinde besteht erst aus Molekularschicht, Pyramidenschicht und Marklager, welches durch das Ventrikelepithel ausgebildet wird. Wo die Rinde ans Stammganglion stößt, keilt auch das Marklager aus, wird verschwindend dünn und bleibt bei der Umbiegung in die Striatumrinde zurück. Die medialen und basalen Teile des Striatums sind wenig differenziert. Die rindenartige Formation überzieht das Stammganglion bloß dorsolateral. Medial ist sie noch nicht entwickelt.

Der Tractus olfactorius besitzt kaum den 4. Teil der Länge am ausgewachsenen Tier. Seine Länge ist überhaupt schwer bestimmbar, da die Übergangsstellen in Hemisphären und Lobi olfactorii noch nicht scharf gezeichnet sind. Die Größe des Lobus olfactorius beträgt ebenfalls bloß die Hälfte der sagittalen Ausdehnung am ausgewachsenen Gehirn. Lobus olfactorius und Vorderhirn vergrößern sich infolgedessen im postembryonalen Leben in gleichen Verhältnissen. Ihre Massenzunahme ist mit derjenigen des Cerebellums während dieser Periode die größte. Zwischenhirn und Oblongata vergrößern sich gleichmäßig etwas stärker als das Rückenmark; das Mittelhirn entwickelt sich nur noch sehr schwach. Wohl relativ die kleinste Massenzunahme erfährt das Parietalorgan.

Betrachten wir zur eben beschriebenen Gehirnform die Proportionen am Kopf. Auch hier sind die dorsoventralen Ausdehnungen in bezug auf die frontocaudalen Längen viel bedeutender als am erwachsenen Schädel. So ist die Schnauze viel stumpfer, sowohl in dorsaler als in lateraler Ansicht. Die Nasenlöcher liegen relativ höher über der Mundspalte und sind weiter voneinander entfernt. Relativ größere Distanzen bestehen auch zwischen den Corneae der Augen. Die Augenkapseln selbst sind prominenter und verhältnismäßig viel größer. Ihre senkrechten Abstände von der Mundspalte

sind bedeutender. Die überwölbenden Augenspalten sind, trotzdem sie noch lange nicht vollkommen differenziert sind, doch relativ größer. Ebenso ist das Parietalauge, dessen Lage auf dem Scheitelpunkt des Kopfs die relativen Veränderungen am augenscheinlichsten beweisen kann, viel weiter von der Mundspalte entfernt. Höher liegt natürlich auch der caudal vom Parietalauge beginnende Kamm. Trotz der stumpfen Schnauze, trotzdem der relative Abstand Schnauzenspitze—Nasenöffnung kleiner geworden ist, hat doch die relative Entfernung zwischen Schnauzenspitze und Augenöffnung zugenommen. Trotz der längern Schnauze am erwachsenen Schädel sind also doch die Augen am ausgewachsenen Tier verhältnismäßig näher bei der Schnauzenspitze als während des Embryonallebens.

Zur Feststellung und Vergleichung der wichtigsten Größenunterschiede diene nachfolgende Tabelle. Neben die Maße eines ausgewachsenen Stadiums sind vergleichend 3 Embryonalstadien gestellt, deren Gehirnkonfiguration fast vollkommen übereinstimmt. Ihre Größenunterschiede sind ziemlich gleichmäßig abgestuft. Das kleinste Exemplar bereits aus dem Stadium S von Dendy würde ungefähr dem Rekonstruktionsexemplar der normalen *Hatteria* in Sauerbeck's (140) Gehirnmißbildung entsprechen. Das mittlere Stadium entspricht der Medianschnittfigur No. II. Der größte Embryo ist in der Untersuchung nicht weiter verwendet worden. — Die Maße sind in Prozenten, bezogen auf die Gesamtlängen des Tiers, ausgedrückt.

	Erwachs. Tier	Aus Dendy's Skala: T zu Medianschnitt II 1.	S 2.	S 3.	Stadium R (Dendy) zu Medianschnitt III
Schnauzenspitze—Schwanzende	473 mm	108 mm	86,7 mm	71,0 mm	57,7 mm
Schnauzenspitze—Foramen occipitale	12,0%	12,3%	13,9%	15,2%	11,9%
Schnauzenspitze—Mundwinkel	10,6	10,7	10,4	10,8	9,4
Schnauzenspitze—Nasenöffnung	2,4	2,2	3,9	3,9	2,9
Schnauzenspitze—Augenöffnung	5,1	5,5	6,9	7,2	5,9
Länge der Augenöffnung	2,3	2,5	2,9	3,4	3,8
Schnauzenspitze—Foramen parietale	8,7	10,4	11,8	14,1	14,6
Schnauzenspitze—Beginn Kamm	9,5	11,4	12,9	14,5	15,1
Abstand der Nasenlöcher	2,6	4,0	4,3	4,4	4,3
Abstand der Augenfalten	5,7	8,7	8,9	9,3	7,6
Abstand der Corneae	4,4	8,0	8,3	9,9	11,8
Höhe der Mundspalte⊥Nasenöffnung	2,0	2,7	2,8	3,1	2,5
Höhe Mundspalte⊥Augenöffnung	2,5	3,3	3,7	4,2	3,3

Gesondert zu betrachten sind die Differenzen zwischen dem Erwachsenen und den Embryonalstadien und zwischen den einzelnen Embryonalstadien.

Am Embryo ist natürlich schon der Kopf als Ganzes betrachtet relativ größer als am ausgewachsenen Tier. Ein verhältnismäßig kleiner Unterschied herrscht zwischen den prozentualen Verhältnissen der reinen Längenmaße des Kopfs. Größer ist die Zunahme der Verhältniszahlen der dorsoventralen Abstände. Bei der Kombination von dorsoventralen und frontocaudalen Maßen, wie z. B. zwischen Schnauzenspitze und Foramen parietale, kommt auch die bedeutendere Wölbung zwischen den Kopfstellen in Betracht. Sie findet ihren Ausdruck in der relativ viel stärkern Zunahme dieser Verhältniszahlen. Am auffallendsten sind die Unterschiede bei den Quermaßen des Kopfs, bei der Entfernung der Nasenlöcher und der Augenfalten, wo die Verhältnisse von 2,6% auf 4,0%, von 5,7% auf 8,4% steigen, oder beim Abstand der beiden Corneae, deren relative Entfernung von 4,4% auf 8,0% steigt. — Die nasoethmoidale Schädelpartie wächst erst im postembryonalen Leben aus. Die Masse der Augen spielt eine dominierendere Rolle im embryonalen Schädel.

Vergleichen wir die Verhältniszahlen der 3 Embryonalstadien miteinander.

Vom größern zum kleinern Stadium nehmen die relativen Maße gradatim zu. Die relative Größe des Kopfs wächst immer noch stark; doch ist die Zunahme weniger bedeutend vom mittlern zum kleinern Stadium. Diese Tatsache weist auf eine Konstanz hin, auf eine Übereinstimmung in der Zunahme der Kopfgröße und der Größe des gesamten Tiers, welche während einer frühern Periode stattgefunden haben muß. Relativ konstant ist die Länge der Mundspalte. Da sie im jüngern Stadium trotz der Zunahme der Kopfgröße verhältnismäßig kürzer ist, so muß die caudale Schädelpartie relativ länger sein, die otische Region aber am Aufbau des Kopfs relativ mehr Gewicht besitzen.

Die Wölbung des Schädels nimmt immer mehr zu, wie die Verhältniszahlen der Strecken Schnauzenspitze—Parietalauge, Schnauzenspitze—Kopfkamm, Mundspalte—Augenöffnung beweisen. Gleichzeitig beginnt ein Zuspitzen der Schnauze sich vorzubereiten. Denn zum Unterschied von der postembryonalen Periode nimmt die Strecke Schnauzenspitze -Nasenlöcher stark zu, während der relative Abstand der Nasenlöcher namentlich vom mittlern zum kleinern Stadium wenig wächst. Die stets vollkommenere Wölbung des Schädels gegen

das jüngere Stadium zu sowie das Ausspitzen der Schnauze wird unterstützt durch ein ventrales scheinbares Abbiegen des nasoethmoidalen Schädelteils. Dies zeigt sich in folgenden Maßänderungen. Die Höhe Mundspalte—Nasenlöcher wächst trotz dem Zuspitzen der Schnauze; die Zunahme der Strecke Schnauzenspitze—Augenöffnung dagegen verringert sich vom mittlern zum kleinern Stadium. Denn statt einer nunmehr entstandenen Kurve wird eine ihrer Sehnen gemessen. Eigentlich entspricht dem Abbiegen ein zuerst ventralwärts stattfindendes Auswachsen des nasalen Schädelteils und darauffolgendes Aufhissen verbunden mit dorsalwärts gerichteter Ausbildung der ganzen nasoethmoidalen Schädelpartie. Dies ergibt sich sofort aus einer in umgekehrter Richtung vom jüngern zum ältern Stadium fortschreitenden Betrachtungsweise. Auch Howes u. Swinnerton (118) haben in ihrer Arbeit über die Skeletteile der *Hatteria* dieselbe Beobachtung gemacht. Dieser Bruch in der Längsachse des Kopfs und somit auch des Gehirns beeinflußt hauptsächlich das Unterhirn und seine Beziehung zum Hirnanhang. Er wird auch im Kapitel über diesen Gehirnteil weiter erwähnt werden. Die Verhältniszahlen, welche mit dem Auge in Beziehung stehen, bedeuten, daß die Masse der Augenkapseln immerfort dominierender wird. Die Augenfalten sind kaum differenziert und doch schon relativ größer als im spätembryonalen Stadium. Besonders auffallend ist der relative Abstand der Corneae.

Betrachten wir wieder die Konfiguration von Gehirn und Kopf zum Medianschnitt III. Zwischen diesem Stadium und dem eben geschilderten stehen Stadien stärkerer relativer Achsenverkürzung (55 % Höhe—Länge des Kopfs) mit relativ noch größerm Kopf, noch kleinerer Zwischenhirndecke und noch schärferer Betonung der ventralen Schnauzenteile. Ihnen muß vorausgehen ein kurzer Zeitraum, während welchem Kopf- und Rumpfteile sich ungefähr gleich rasch entwickeln, die innere Veränderung der Proportionen aber sehr stark sein muß, denn die Unterschiede zwischen diesem Stadium und dem nun zu beschreibenden sind verhältnismäßig groß und entgegengesetzter Art. Nach Dendy würde diese Periode in die Zeit der Überwinterung des Embryos fallen. Starke Tensionen scheinen infolge der proportionalen Rumpfvergrößerung einzuwirken.

Wie schon die Medianschnittfigur III zeigt, modelliert das Gehirn in dieser Periode noch vollständig die Kopfoberfläche und hat zugleich in den einzelnen Formen bereits seine vollständige Ent-

wicklung erlangt. Die Gehirnproportionen stehen mit Ausnahme des basalen Zwischenhirns viel näher den ausgewachsenen Formverhältnissen als das ältere soeben beschriebene Embryonalstadium. Eigentümlich ist der Verlauf der frontalen Oblongatahälfte. In Zusammenhang mit der stark lateralwärts hinaus und über die Gehirnbasis etwas hinunterhängenden Lobi optici und der begonnenen Entwicklung des Epencephalons biegt das frontale Oblongataende leicht ventralwärts ab. Die Hügel der vordern Acusticus- und Trigeminuskerne sind als stark hervortretende Buckel aus der dorsalen Seitenfläche der Oblongata gehoben. Der hintere Acusticuskern bedingt eine flachere Emergenz. Im Bereich der Labyrinthe erhebt sich ebenfalls an der dorsalen Seitenwand ein kleiner, flacher, länglicher Wulst, kaum sichtbar über die Fläche empor und ist nach den Schnitten ein Glossopharyngeusvagus-Wulst. Der Sulcus ventralis ist wieder sehr schwach ausgebildet. Die Rautendecke ist etwas länger als am ältern Embryo, die Querfurche verläuft ventrocaudalwärts aus, in engem Zusammenhang mit dem Venengeflecht des Ramus posterior acustici. Laterale Hörner des 4. Ventrikels untergraben auch in diesem Stadium die Seitenteile des Cerebellums, greifen caudalwärts über den frontalen Acusticushügel hinweg, zwischen Nervenmasse und einem dünnen, einer Rautenlippe ähnlichen Markblatt hindurch.

Das Epencephalon selbst ist verhältnismäßig gut ausgebildet. Die Lateralgebilde greifen schon weit caudalwärts. Die lateralen Ränder sind ventral zuerst in 2 Falten gelegt in eine mehr medial liegende, frontalwärts gebogene, dickwandige und eine laterocaudalwärts gebogene. Median von den Falten ist die Cerebellarlippe um das Doppelte verdickt, um dorsalwärts in eine wiederum caudale, median und dorsal von den erstern gelegene Falte überzugehen. Dorsal läuft die Falte wieder aus und macht einer abermaligen Verdickung Platz, die zwischen den knorpligen Canalis semicircularis frontalis und Sinus superior lagert. In den verdickten Stellen ist bereits Molekularschicht entwickelt, die Falten bestehen nur aus caudaler Körnerschicht und frontaler transitorischer, superficieller Körnerschicht, welche die Falten auch lateral umgibt. Außer in den verdickten Stellen ist die Molekularschicht bloß in den ventralen, der Medianlinie benachbarten Gebieten als ganz feine Schicht angelegt. Die Verdickung des Epencephalons ergreift folglich auch zuerst die ventralen Gebiete und schreitet dorsalwärts fort. In lateraler Ansicht ist das Cerebellum in diesem Stadium schon bei-

nahe doppelt so groß wie in dem nachfolgenden bereits beschriebenen Embryonalstadium von gleichem Rückenmarksquerschnitt. Es entwickelt sich folglich zwischen dem Stadium vom Medianschnitt III und demjenigen der II. Medianschnittfigur verhältnismäßig sehr wenig.

Die Lobi optici erscheinen als große aufgeblasene Kugeln mit gegen das ältere Stadium verlängerter frontocaudaler Achse. Sie überragen dennoch das Epencephalon bereits um $^1/_2$ seiner Länge. Ihre laterale Ansicht ist auch schon um $^1/_3$ größer als im ältern Embryonalstadium, auf den gleichen Rückenmarksquerschnitt berechnet. Die Netzsubstanzschicht und die innere Molekularschicht sind kaum entwickelt. Ein weites kantiges Lumen ist der Ausdruck einer frühern mehrteiligen Mittelhirnhöhle. In der laterocaudalen Ventrikelecke jedes Lobus ragt als hügelige Erhöhung der Wand das Corpus posterior ins Lumen.

Schon im Bereich des Mittelhirns erhebt sich der Opticus als dicker, bandartiger Wulst über die Gehirnoberfläche. Gleich dem 2. Hirnnerven bei *Chamaeleo* überzieht er in geschlossenem Zug die Thalamusoberfläche und bildet ein stark vorstehendes Chiasma.

Sehr stark weicht die Größe des Zwischenhirns ab. Seine laterale Ansicht ist, auf den gleichen Querschnitt berechnet, doppelt so groß wie im schon beschriebenen ältern Embryonalstadium. Der Hauptunterschied fällt auf die Decke des 3. Ventrikels. Sie allein besitzt die 3fache Seitenfläche des gleichen Organs im ältern Stadium. Dennoch werden die mittlern caudalen Teile des Thalamus wiederum durch die Lobi optici bedeckt. Die Vorderhirnhemisphären überlagern nur die frontoventralen Thalamusgebiete. Der Epithalamus jedoch liegt (auch von der Seite gesehen) frei zutage. Das Parietalorgan ist relativ doppelt so groß wie im spätern Embryonalstadium, wächst folglich im spätern Embryonalleben nur sehr wenig. Es liegt noch auf der hintern Hälfte des Zirbelpolsters, direkt vor dem Pinealorgan. Erst durch das schon erwähnte Aufhissen des sphenethmoidalen Schädelteils kommen die beiden Epiphysengebilde ins Bereich des Vorderhirns. Diese Zusammenhänge sollen im Kapitel über die Decke des 3. Ventrikels noch weiter erörtert werden. Der Hypothalamus ist noch wenig entwickelt. Nur die Tuberaussackung ist in kleinem Format differenziert. Der mamillare Teil und Recessus infundibularis sind erst in der Anlage, wie im Kapitel über den Trichter und Hypophysis noch speziell erwähnt wird. Die Hypophyse ist, in der lateralen Ansicht relativ berechnet, $2^1/_2$mal kleiner als im ältern Embryonalstadium, absolut berechnet, gerade

gleichgroß. Sie verändert sich folglich im spätembryonalen Leben bezüglich ihrer Größe gar nicht. Eigentlich ist die laterale Ansicht im ältern Stadium etwas kleiner als im jüngern, weil die ehemalige Rathke'sche Tasche, sobald sie in Beziehung zum Unterhirn tritt, sich abflacht und von oben gesehen verbreitert. Im jüngern Stadium ist sie aber noch ganz selbständig, wie später noch beschrieben werden soll.

Die Vorderhirnhemisphäre ist verhältnismäßig gleichgroß wie am ältern Embryo, auch ungefähr in denselben Formen. Ihre laterale Ansicht vergrößert sich demgemäß in der spätembryonalen Zeit proportional mit dem Rückenmarksquerschnitt. Die Ventrikel sind noch weit, namentlich im occipitalen und frontalen Hemisphärengebiet. Erst die mediale und mediodorsale Rindenplatte ist entwickelt. Frontal ist das Seitenhorn des Ventrikels noch gar nicht vorhanden, das Striatum noch nicht abgegliedert und von der Rindenschicht erst Pyramidenschicht und Molekularschicht in ihrer Anlage differenziert. Der Polus occipitalis ist noch nicht angelegt. Der Tractus olfactorius ist nicht viel länger als der Bulbus mit einer weiten Höhlung versehen. Die Anschwellung des Bulbus ist kaum merklich. Alle Schichten, die Osawa beschreibt, sind, wenn auch ganz dünn, ausgebildet; nur die Glomeruli sind noch nicht entwickelt. Der Bulbus ist etwa um $^1/_4$ kleiner als an der spätembryonalen Form von gleichem Rückenmarksquerschnitt.

Als Facit ergibt sich aus der Vergleichung der 2 embryonalen Gehirnformen: Auf das Medianschnittstadium III folgt eine Periode, in welcher das Vorderhirn zwar sich proportional mit dem Rückenmark vergrößert, der Lobus olfactorius jedoch stärker zunimmt und der Tractus sich sehr in die Länge dehnt. Wenig Umgestaltung, relative Verkleinerung erfährt das Zwischenhirn mit seinen Gebilden. Wenig vergrößert sich auch das Cerebellum. Das Mittelhirn erhält ebenfalls geringen Massenzuwachs, doch mindestens relativ doppelt so großen wie in der postembryonalen Zeit.

Dem Medianschnittstadium III muß vorausgehen eine Periode stärkster Entwicklung des Zwischenhirns und seiner Adnexa. Ebenfalls stark nehmen während dieser Zeit zu: das Cerebellum und mit ihm in Zusammenhang die Oblongata, namentlich ihre frontale Hälfte. Stärker noch als in der dem Stadium III folgenden Periode muß die Massenzunahme des Mittelhirns sein. Verhältnismäßig wenig dagegen nimmt, wie die Betrachtung später zeigen wird, das Vorderhirn an Masse zu, noch weniger der Lobus olfactorius, entsprechend

der starken Zunahme in dem darauf folgenden Stadium. Der Tractus dagegen wird relativ mehr gestreckt.

Betrachten wir zu den eben beschriebenen Gehirnproportionen des Medianschnittstadiums III die dazugehörige relative Kopfmasse eines 57,7 mm langen Tierchens.

Wie schon die Abnahme der Differenz der Strecken Schnauzenspitze—Foramen occipitale bei den 3 ältern Embryonen, vom größern zum kleinern fortschreitend, vermuten ließ, hat die Kopfgröße im Verhältnis zur Körpergröße abgenommen. Die relative Größe des Kopfs ist sogar ähnlich derjenigen des Erwachsenen. Die relative Kopflänge ist dieselbe. Ihr entspricht auch die weniger intensive Beugung der Gehirnachse. Die Mundspalte jedoch ist verhältnismäßig größer. Würde sie in gleichem Verhältnis stehen zur Kopfgröße wie z. B. am Embryo von 71 mm Länge, so müßte sie nur 8,5 % betragen. So aber ist sie 9,4 % der Gesamtlänge. Die caudale Schädelpartie ist infolgedessen relativ wiederum kleiner. Die otische Region spielt also noch nicht dieselbe Rolle am Kopfaufbau wie am ältern Embryonalstadium. Die Schnauze ist noch mehr zugespitzt. die relativen Abstände der Nasenlöcher untereinander und von der Mundspalte sind viel kleiner. Die ganze Nasenpartie ist bedeutend kleiner, entsprechend der oben erwähnten geringen Ausgestaltung der olfactorischen Gebiete im Gehirn. Das beweisen auch die verhältnismäßig kleinen Abstände: Schnauzenspitze—Nasenöffnung, Schnauzenspitze—Augenöffnung. In Zusammenhang damit steht ja auch der bloß halb so lange Tractus olfactorius, der um $^1/_3$ kleinere Lobus ohne Glomeruli. Das ventralwärts gerichtete Auswachsen der nasalen Schädelteile hat in diesem Stadium noch nicht Platz gegriffen, beginnt aber einzusetzen. Die Wölbung des Schädels dagegen ist noch vollkommener, die Abstände Schnauzenspitze—Parietalauge und Schnauzenspitze—Kopfkamm sind wiederum relativ größer. Freilich beruht ihre Größe auch auf dem Umstand, daß das Zwischenhirn so groß entwickelt ist, namentlich in sagittaler Richtung und zugleich das Parietalorgan noch hinter der Mitte der frontocaudalen Zwischenhirnlänge steht. Der Kopfkamm beginnt auch relativ weniger caudal vom Parietalorgan.

Daß die Strecke Schnauzenspitze—Augenöffnung relativ kürzer geworden ist, beruht aber auch auf der fortdauernd größer werdenden Masse des optischen Sinnesorgans. Wächst ja sogar die Differenz der relativen Abstände der Corneae. Die Höhe Mundspalte⊥Auge ist deshalb sehr viel kleiner. Die relative Länge der Augenöffnung

ist größer, der innere Abstand der beiden Augen, die Distanz der medialsten Sclerapunkte ist während der ganzen Embryonalzeit in bezug auf die Länge des Tiers sozusagen konstant.

Untersuchen wir die Veränderungen einer noch frühern Embryonalperiode. Als Ausgangspunkt diene das Stadium des Medianschnitts IV, entsprechend dem Stadium Q von Dendy (104). Die Körperachse und mit ihr die Achse der Oblongata stehen senkrecht zur Kopfachse. Mit derselben Vergleichsmethode ergibt sich, daß das Cerebellum in seiner lateralen Ansicht um $^1/_3$ kleiner ist als am Medianschnittstadium III. Die Grenze der Körnerschicht gegen die transitorische superficielle Körnerschicht wird nur durch eine Lage großer Zellen, der Anlage der Purkinje-Schicht und wenigen Fäserchen der beginnenden Molekularschicht bezeichnet. Die Ventrolateralpartien des Cerebellums sind in den 4. Ventrikel hineingelagert und caudalwärts gedrängt. Sie schieben auch die paarigen Plexus der Rautengrube caudalwärts und lateralwärts auseinander. Der ventromediane Teil des Cerebellums ist noch nicht gebildet, da die Decussationen noch nicht entwickelt sind. Dicht vor dem Cerebellum erhebt sich die Platte des Velum medullare anticum zu einer dorsalen Falte. Davor steht die senkrecht gestellte Platte des caudalen Mittelhirndachs. Median bildet sie ein spaltförmiges Lumen, das lateral von 2 Hohlräumen flankiert wird. Sie drängen sich mit ihren dünnen Wandungen caudal zwischen die Lobi optici. In ihrer hintern Wand entstehen die Corpora posteriora, die im Medianschnittstadium III den Hohlraum so weit ausfüllen, als er nach dem Ventralwärtsbiegen der caudalen Platte noch übrig geblieben ist. Der mediane Hohlraum ist im Stadium III noch erhalten, die caudalen Wände der lateralen Teile haben sich bereits gesenkt und teilweise, das noch übrige Lumen ausfüllend, zu den Corpora posteriora verdickt.

Die laterale Ansicht der Lobi optici ist in diesem Stadium $2^1/_2$mal größer als im darauf folgenden des Medianschnitts III. Ihre sagittale Achse ist um $^1/_3$ größer als die dorsoventrale, sodaß sie eigentlich als längliche, dorsalwärts konvexe Wülste, freilich frontal mit laterodorsalwärts gerichteten Ausladungen ausgebildet sind. Aus dem Medianschnitt ist ersichtlich, daß ihre mediane Verbindung ebenfalls hoch gewölbt ist. Die Schichten der Mittelhirnwände sind erst in der Anlage begriffen. Das Keimepithel hat bereits die Anlage der radiär geordneten Nervenzellen differenziert. Die Netzsubstanzschicht ist ebenfalls entwickelt und durch eine

ganz dünne Lage kurzer konzentrischer Markfasern von den radiären Zellen abgesondert. Auch eine dünne Opticusschicht ist vorhanden. Vom Keimepithel noch nicht abgesondert ist das innere Marklager. Teile der frontalen Oblongata und des caudalen Zwischenhirns sind infolge der starken Sattelbeuge und relativ geringen Oblongatabiegung ins Mittelhirn hinaufgepreßt worden.

Die laterale Ansicht des Zwischenhirns ist nur um weniges größer als am Gehirn des Medianschnitts III bei gleichem Rückenmarksquerschnitt. Die Ganglia habenulae sowie die Commissurae superior et posterior sind mit hinaufgeschoben. Auch die Thalamusganglien mit der Commissura mollis und den Recessus zwischen den Kernen des Thalamus und des Mittelhirns oder des Vorderhirns sind dorsalwärts verlagert. Verhältnismäßig sehr lang und spaltförmig ist indes der Trichter. Seine caudalwand ist beinahe doppelt so lang wie im darauffolgenden Stadium. Die Hypophyse beträgt in ihrer lateralen Ansicht bloß die Hälfte der sagittalen Ausdehnung des Organs im Stadium III von gleichem Rückenmarksquerschnitt.

Da die Masse der Lobi optici stark in sagittaler Richtung ausgedehnt ist und namentlich frontalwärts den dorsalen Teil des Gehirns beherrscht, so ist der Verlauf der Tractus optici an den Seitenflächen des Thalamus fast dorsoventralwärts gerichtet. Die Optici mit dem Chiasma und den Tractus optici bilden mit der Längsachse des Kopfs einen rechten Winkel. Infolge des auch dorsofrontalwärts verlegten Gewichts der Mittelhirnkörper ist die Richtung der Lamina terminalis ebenfalls eine zur Kopfachse senkrechte. — Das Zwischenhirndach ist verhältnismäßig noch klein, namentlich in dorsoventraler Richtung. Die laterale Ansicht des Parietalorgans ist aber bereits um ein Viertel größer als im spätern Stadium.

Die Masse des Vorderhirns ist in ihrer lateralen Ansicht ungefähr gleich groß wie im Medianschnittstadium III. Der Tractus olfactorius aber ist kaum differenziert, kaum halb so lang wie der Bulbus. Der größte Sagittalschnitt des Bulbus dagegen ist bereits $1^1/_2$mal so groß wie im letztbeschriebenen Stadium III. Die Glomeruli sind natürlich noch nicht entwickelt, doch haben die Olfactoriusnerven bereits das Gehirn erreicht und bilden eine der frontalen Ausstülpung frontomedial aufsitzende Kappe von Nervenfasern. Was die Kopfproportionen dieses Stadiums betrifft, so hat das Verhältnis der Kopflänge zur Gesamtlänge, verglichen mit dem beschriebenen Stadium, eher noch etwas abgenommen. Dafür ist die dorsoventrale Ausdehnung relativ noch größer. Denn infolge der gewaltigen Augen

ist die Sphenethmoidalplatte dieses Stadiums unverhältnismäßig stark dorsalwärts ausgewachsen. So ist das prozentuale Maß für die Strecke Schnauzenspitze—Parietalauge noch höher gestiegen. Allerdings ist ihre Länge auch beeinflußt durch das noch kurzstielige Parietalauge. Die relative Länge der Mundspalte ist wiederum kleiner, ein Zeichen, daß die caudale Schädelregion noch mehr Gewicht besitzt. Die Schnauze ist noch kürzer und spitzer, entsprechend dem kurzen Tractus olfactorius. Doch sitzen die Lobi olfactorii bereits frontodorsal von den Augenkapseln. Alle Maße, die mit dem Auge in Beziehung stehen, weisen darauf hin, daß die Augen noch viel größer sind. Sie liegen verhältnismäßig weiter ventral. Die Längsachse der Augenöffnung ist schief frontoventralwärts gestellt.

Als Hauptergebnisse mögen aus der Beschreibung der gesamten Formentwicklung folgende Punkte hervorgehoben werden. Der Kopf ist zurzeit des Medianschnittstadiums IV verglichen mit den Proportionen des Erwachsenen noch unverhältnismäßig groß. Die Hälfte seiner Masse beansprucht das optische Sinnesorgan. In Einklang damit steht auch die Präponderanz der Lobi optici. Das Übergewicht des Kopfs nimmt allmählich ab. Zugleich beginnt eine langsame, doch stetige Abflachung, eine Verlängerung der dorsocaudalen Kopfachse. Der Winkel an der Sattelbeuge öffnet sich, zunächst vermittels einer Biegung in der Mitte der Oblongata. Es ist dies die Zeit der relativ starken Vergrößerung des Cerebellums, verbunden mit einer Entwicklung der Tractus cerebello-nucleares. Der Scheitelpunkt der Biegung liegt wenig hinter dem Kerngebiet des Acusticofacialis, im Gebiet des Vagus. Die Masse der Augenkapseln wird im Verhältnis zur Kopfmasse beständig kleiner, doch so, daß die relative Verkleinerung gleichmäßig abnimmt. Die gleiche, sich allmählich verkleinernde Abnahme erfährt auch die Masse der Lobi optici.

Zwischen dem Medianschnittstadium III und II hält die Verminderung der relativen Kopfgröße still. Kopf und Rumpf wachsen in proportionalem Verhältnis weiter. Es ist dies der Moment bedeutender innerer Veränderungen. Sie bestehen zunächst hauptsächlich in der Ausbildung der otischen Schädelregion, speziell der Gehörkapsel. Wenig später als die otische Region beginnt auch die nasale Schädelpartie auszuwachsen, erst ventralwärts. Auf diesem Umstand beruht größtenteils die Rhynchocephalie. In Zusammenhang mit der an beiden Endpunkten der Kopfachse stattfindenden Massenvergrößerung entsteht eine Biegung der Gehirnachse. Der

Scheitelpunkt der Krümmung geht durch die Mitte des Zwischenhirns, analog der von His (50) beschriebenen Hakenkrümmung im menschlichen Embryo. Während die sich entwickelnde Deckknochenmasse das Chondrocranium einschalt, ihre starren Pfeiler und Brücken um den sich stetig umwandelnden Schädel legt, gleicht sich die Biegung der Gehirnachse im Zwischenhirn wieder aus. Die frontale Schädelpartie richtet sich dorsalwärts. Zugleich wächst auch die Nasenkapsel frontalwärts und nach oben aus. In Korrelation damit steht die Vergrößerung des Lobus olfactorius, die größte embryonale Streckung der Tractus olfactorii. Es ist, als ob erst mit der Bildung der Deckknochen das Streben nach der genetisch erworbenen, spezifischen Kopfform offenkundig würde, denn bis hierher besitzt die Schädelform der *Hatteria* wenig Typisches. Alle die Formverhältnisse und ihre Umwandlungen konnte ich auch an entsprechenden Stadien einer Serie *Calotes*-Embryonen genau verfolgen. Nur erfolgt dort das dorsalwärts gerichtete Aufrichten der nasoethmoidalen Schädelpartie nicht so vollständig. Auch bei *Lacerta ocellata*, *Varanus* und *Chelone* ist das Aufhisssen der vordern Schädelregion weniger bedeutend als bei *Hatteria*.

Gegen das Ende der Embryonalzeit setzt die Verminderung der relativen Kopfgröße, das heißt das stärkere Wachstum des Rumpfs gegenüber dem Kopf wieder ein. Postembryonal findet die stärkste Streckung in der Längsachse statt. Wenig davon berührt wird das Gebiet des Zwischenhirns, sehr stark die Oblongata, die ihr dorsal in der Lage entsprechenden Gehirnteile und das Vorderhirn mit dem Olfactoriusgebiet. Die Oblongatabeuge wird beinahe ganz ausgestreckt, ebenso die Sattelbeuge auf einen rechten Winkel reduziert. Auch wird das ventrale Abbiegen der Nachhirnbasis beim Eintritt in die Schädelhöhle aufgehoben. Im frontalen Schädelgebiet erfolgt die Streckung am stärksten im Gebiet des Vorderhirns und der Augen. Zugleich ändert sich die Achse des Vorderhirns: sie senkt sich frontal leicht ventralwärts, weniger als bei *Varanus* oder *Lacerta*. Stark wächst auch die Nasenkapsel noch aus. Dem entspricht die bedeutende postembryonale Vergrößerung des Lobus olfactorius. Die Augen rücken frontalwärts, bedingen dadurch die starke Verlängerung der Tractus olfactorii, das Strecken und den parallelen Verlauf der Optici.

Das Gehirn, das während der Embryonalzeit, bis zur vollständigen Bildung der Deckknochen den Schädelraum allseitig ausfüllte, weil es seine Form mitbestimmte, verliert seine größere Wachstums-

geschwindigkeit postembryonal. Mit seiner Zunahme hält gleichen Schritt die Vergrößerung der dasselbe umgebenden Schädelteile. Die größere Härte der Schädelteile wird nur noch etwas kompensiert durch die anfänglich noch vorherrschende Masse der einzelnen Gehirnteile in bezug auf die zunächst liegenden Schädelteile. Nach Howes u. Swinnerton (118) legen sich die Schädelteile der Orbitalgegend, speziell die circumorbitalen Skeletteile zuerst an, also gerade in der Gegend der stärksten, postembryonalen Streckung in frontocaudaler Richtung. Postembryonal ist nur noch das Vorderhirn teilweise formbestimmend, zunächst vermöge seiner Masse und des in seinem Bereich weichen Schädelmaterials. Dann besitzt es auch von allen Gehirnteilen noch die größte Wachstumsgeschwindigkeit und füllt in seinem Gebiet den Schädelraum aus. Auch die Lippe des Cerebellums reicht bis an das Schädeldach. Sie vermag infolge ihrer ebenfalls starken Vergrößerung auch postembryonal der Schädelinnenwand die Spuren ihrer Formabdrücke zu erhalten. Die verhältnismäßig geringe Massenzunahme der Lobi optici bedingt ein Zurückbleiben der Gehirnmasse im Gebiet des Mittel- und Zwischenhirns. Eine weiche, lockere Wucherung der Pia füllt den übrigbleibenden Raum aus. Sie dringt namentlich zwischen die Lobi optici an das Pinealorgan über das Velum medullare anticum, dann lateral vom Mittelhirn frontalwärts. Sie bedeckt die Seitenflächen des Zwischenhirns, in dessen Gebiet die Schädelhöhle infolge der postembryonalen Streckung bedeutend an Raum gewinnt. Dieselbe Piafülle lagert auch rings um den Trichter, bildet in der Gegend des Oculomotorius, reichliche Capillaren bergend, eigentliche Gefäßknäuel. Weniger gefäßreich ist das krause Lager der zarten Haut unterhalb der Oblongata, über der Decke des 4. Ventrikels. Hier besteht, ebenfalls infolge postembryonaler Achsenstreckung und geringerer Massenzunahme der Oblongata, Raum für die lockere Wucherung.

IV. **Beschreibung einzelner Hirnregionen.**

1. Die Decke des 3. Ventrikels.

(Fig. G.)

Die Decke des 3. Ventrikels ist bei *Hatteria* prinzipiell wie bei allen Vertebraten gebaut, zeigt aber in ihrer reichen und für die

Reptilien typischen Differenzierung Anklänge an die verschiedensten Vertebratengruppen.

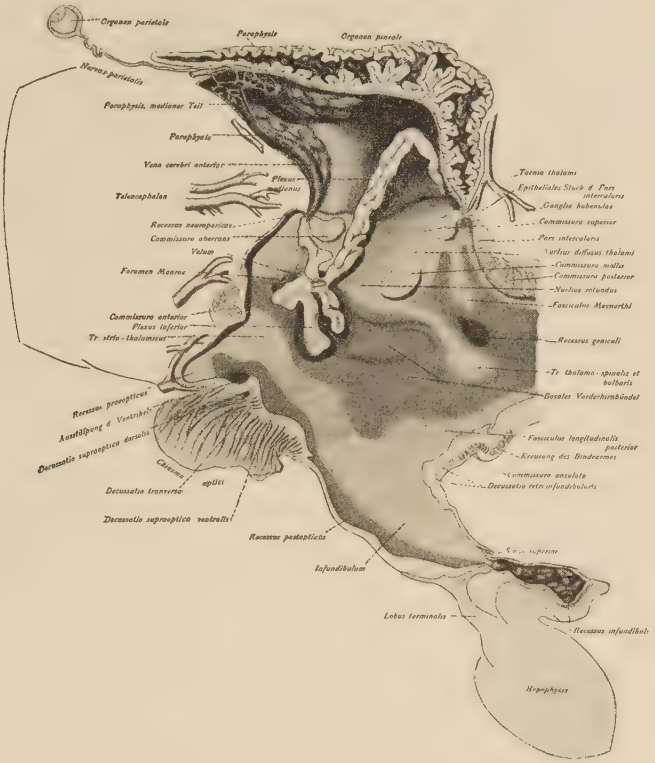

Fig. G. Inneres des 3. Ventrikels.

A. Beim erwachsenen Tier.

Wohl bestehen schon zahlreiche Beiträge über die einzelnen Bestandteile der Zwischenhirndecke der erwachsenen *Hatteria*, namentlich von Spencer, doch sind die Gebilde noch nie im Zusammenhang behandelt worden.

Der obere Teil des 3. Ventrikels wird durch einen weit aufgeblasenen, dorsalen Sack dargestellt, dessen Seitenwände in Falten getrieben sind. Die Falten und Furchen verlaufen auch teilweise quer über die Decke. Frontal erreicht der Sack die höchste Höhe der Hemisphären, wird gewöhnlich caudal etwas niedriger, überragt jedoch immerhin noch die Mittelhirnkörper bedeutend. Nur an einem Exemplar war die caudale Partie so hochragend wie der orale Teil.

Dorsal besitzt das sackförmige Gebilde oder das Zirbelpolster seine größte Ausweitung und schließt tellerförmig ab, durch eine oral-caudal verlaufende Furche median etwas eingedrückt. Ventralwärts verengert sich der Hohlraum kegelförmig. Seine Ränder verschmelzen seitlich mit der dorsalen Randzone der Ganglia habenulae und des vordern Thalamusgebiets. Ventrocaudal wird das Zirbelpolster durch die Commissura superior abgeschlossen, ventrofrontal durch die Commissura aberrans. Die Höhe dieses sackartigen, rein epitheliösen Gebildes beträgt ein Dritteil der ganzen dorsoventralen Ausdehnung des 3. Ventrikels und kommt ungefähr der Länge der Lamina terminalis gleich. Seine Frontalwand ist entsprechend dem Platze zwischen den beiden Hemisphären ganz schmal und eingekeilt zwischen die Venae cerebri anteriores. Die beiden Gefäße drücken den Raum auf eine feine Spalte zusammen. Ihre Stämme reichen bis dicht frontal von der Commissura aberrans hinunter. Ihre Verästelungen bilden die reichlich entfalteten Plexus.

Dicht frontal von der Commissura aberrans erhebt sich die Paraphysis median als dünner Sförmig gebogener Schlauch. Seine Kommunikation mit dem 3. Ventrikel ist auf eine ganz enge Verbindungsstelle vor der Commissura aberrans eingeschnürt. An einem Exemplar war die Commissura so dicht an die frontale Zwischenhirnwand gedrückt, daß die Verbindung der beiden Hirnräume unterbrochen war. Ein Verwachsen der Epithelwände an der Kommunikationsstelle findet jedoch nie statt. Die Paraphyse erhebt sich zu derselben Höhe wie das Zirbelpolster, legt sich dann median als platter, im Sagittalschnitt hammerförmiger Körper rückwärts über das Zirbelpolster, dessen Wand vor sich herschiebend und einstülpend. Die frontale Wand der Paraphyse ist glatt. Nur ihr oberstes, eine frontale Spitze bildendes Ende ist seitlich in Falten und Krypten gelegt, die dann median zusammenstoßen, teilweise verwachsen. Auch der mediane, zwischen den Venae cerebri anteriores gelegene Teil der caudalen Paraphysenwand ist bis auf die Höhe, wo die Paraphyse sich rückwärts wendet, ohne Falten. Lateral von den Venae cerebri anteriores jedoch treiben die Wände ein System von krausenartigen Falten jederseits in den Ventrikel hinein, sodaß die Falten stets vom Ventrikelepithel überzogen bleiben. Unterhalb der dorsalen, hammerförmigen, caudalwärts gerichteten Umbiegung bleibt dieses untere, laterale Faltensystem zurück. Der mediane Stamm der Paraphyse weitet sich allmählich auf sein doppeltes und 3faches Volumen. Auch die Seitenwände falten sich, senden septenartige Wülste ins

Lumen hinein, die vielfach ineinandergreifen und verwachsen. Der dorsale, hammerförmige Fortsatz treibt jederseits einen Schweif von Wülsten und Falten in die obern Seitenwände des Zirbelpolsters hinein, immer die Ventrikelwand vor sich herschiebend. Dieses schweifartige Faltengebilde verläuft parallel mit der dorsalen Wand des 3. Ventrikels, schmiegt sich seiner Biegung an.

Die Wandungen der Paraphyse bestehen aus schwach kubischem, einschichtigem Epithel, wie die Wand des Zirbelpolsters. Auch tritt zwischen die Falten mit den vielen Blutgefäßen zartes Bindegewebe mit kleinen, dunklen Spindelzellen. Nie fand ich Pigment, wie Studnička (141) beschreibt. An der Umbiegungsstelle des Zirbelpolsters in die caudale Paraphysenwand erhebt sich das Epithel zu doppelter Höhe. Es wird stark kubisch und deutet damit den prävelaren Teil des Zwischenhirndachs an.

Die Commissura aberrans hat sich von der Wand abgegliedert und liegt als rundlich, dorsal eingefurchter Wulst frei im Ventrikel, allerdings dicht caudal von der Umbiegungsstelle Zirbelpolster—Paraphyse. Die Umbiegungsstelle ist zu einer schmalen, quergestellten Plexusplatte ausgebildet. Ihre reich vascularisierten Schlingen ziehen zum Foramen Monroi hinunter, senden in die Ventrikel der Hemisphären reich verzweigte Systeme von Schlingen, die später noch beschrieben werden. Als medianer Zweig zieht hierauf die Plexusfalte zwischen Commissura aberrans und den zur Commissura mollis verschmelzenden Thalamusganglien hindurch. Dieser Plexus medianus (Burckhardt 77, 79, 58) strebt hoch hinauf caudalwärts, erreicht fast das Zirbelpolster und biegt vor dessen caudaler Wand ventral in den Winkel zwischen caudaler Zirbelpolsterwand und Commissura hinein. Vom Foramen Monroi weg zweigen paarige Schlingen ventralwärts ab, mitten zwischen die Thalamusganglien hinunter als Plexus inferiores (Burckhardt 79). Sie ruhen jederseits in einer flachen Grube, gebildet durch die Tractus striomamillares und den Fornix einerseits, andrerseits durch die Thalamusganglien. Innerhalb der Grube liegt auch ein kleiner, ovaler Recessus zwischen den vordern Thalamuskernen und dem Nucleus rotundus. Die ventrale Rundung des Recessus wird durch die zum Nucleus rotundus strebenden Fasern des basalen Vorderhirnbündels gebildet. Die Recessuswände sind gefaltet und von höherm Epithel ausgekleidet.

Die Plexus hemisphaerium.

Die quergestellte Plexusplatte des Velums bildet in der Höhe der Foramina Monroi median eine frontale Spitze gegen den Recessus neuroporicus zu. Lateral entsendet sie jederseits in das Foramen einen Plexuszweig, der sich im Ventrikel der Hemisphäre entfaltet. Frontalwärts gliedert sich vom einzelnen Hemisphärenplexus eine schmale Zunge ab, die in der medialen Ventrikelspalte in der Höhe der Fissura arcuata septi nach vorn zieht. Die Hauptmasse der Plexusfalten aber legt sich schaufelförmig gebogen über das Striatum. Sie erstreckt sich zu einem Dritteil frontal vom Foramen Monroi, zu zwei Dritteln caudal davon.

Die vordern zwei Drittel sind durch einen längsverlaufenden Einschnitt in einen dorsomedialen und einen dorsolateralen Abschnitt gespalten. Jede der Abteilungen ist am Rand unregelmäßig gelappt und gekerbt, sodaß die Lappen sich teilweise überlagern. Im weiten caudalen Ventrikelhorn legt sich die Platte der Gefäßschlingen in 3 wellenartige Falten. Caudomedial greift ein Teil der Plexuslamelle tief ventralwärts ins Unterhorn, ganz nahe an die Stelle des pialen Ventrikelabschlusses. Unterhalb des Foramen Monroi zerfällt er in 3 Lappen. Im Weingeistpräparat ist der ganze Plexus ein zartes durchsichtiges Gebilde, das sich von der darunterliegenden Striatummasse nur durch einen leichten Glanz abhebt. Es besteht auch, makroskopisch betrachtet, aus feinen Ausstülpungen und blattartigen Fortsätzen, sodaß die Oberfläche leicht gewellt und fein gekraust erscheint.

Von der Verschiedenheit der Plexus hemisphaerium bei andern Reptilien geben folgende Beschreibungen ein Bild:

Der Plexus hemisphaerium bei *Lacerta* ist entsprechend dem kleinern Ventrikel des Vorderhirns auch weniger stark ausgebildet. Er erstreckt sich bei *Lacerta vivipara* z. B. nur dorsal über das Striatum und caudolateral wenig ventralwärts. Etwa in der Mitte, auf dem Striatum, besitzt er eine frontale Spitze, die wenig weiter frontalwärts reicht als das Foramen Monroi. Bei *Lacerta ocellata* ist der Ventrikel weiter als bei *Lacerta vivipara* und dementsprechend auch der Plexus, namentlich laterocaudal, besser ausgebildet, weiter ventralwärts greifend.

Auch bei *Chamaeleo* ist der Plexus hemisphaerium nur schwach und nur caudalwärts entwickelt. Während er sich bei *Hatteria* unter $^2/_5$ der Hemisphärenlänge erstreckt, caudal unter der ganzen

Breite, caudolateral und caudomedian weit ventralwärts, reicht er bei *Chamaeleo* nur unter das caudale Sechstel der Hemisphärenlänge, nur über den medialen Teil des Striatums. *Chamaeleo* eigen ist auch der Ursprung der Plexus hemisphaerium, nicht laterocaudal von der Paraphyse wie bei *Hatteria*, sondern laterofrontal. Die Foramina Monroi sind bei *Chamaeleo* auf der gleichen Höhe wie die schwache Commissura aberrans, sodaß im Sagittalschnitt der Abgang des Plexus hemisphaerium frontal zur Paraphyse stattfindet und nicht caudal wie bei *Hatteria*.

Bei *Stellio vulgaris* ist trotz relativ weitem Ventrikel der Plexus gering entwickelt. Aus dem Foramen Monroi zieht eine schmale Zunge dorsofrontalwärts. Etwa in der Mitte der Hemisphärenlänge verbreitert sich die Zunge spatelförmig zu 4facher Breite und endet etwas länger als breit mit kleinen, teilweise übereinandergeschobenen Fransen. Auch bei *Stellio* entstehen die Plexus hemisphaerium am laterofrontalen Paraphysenrand. Die Ursprungsverhältnisse der Plexus hemisphaerium bei *Chamaeleo* und bei *Stellio* würden sich demzufolge mehr den Befunden an Amphibien nähern (Burckhardt, 58).

Am stärksten entwickelt sind die Plexus hemisphaerium bei den Cheloniern. Schon Stieda (18) beschreibt sie als Plexus chorioides mit den Plexus des Zwischenhirns bei *Testudo*. Seiner Bearbeitung möchte ich Folgendes beifügen. *Testudo* besitzt auch eine enorm entwickelte Paraphyse, welche das Zirbelpolster von beiden Seiten in seiner ganzen Höhe einfaltet, sodaß der frontale Teil des Lumens ganz mit Falten erfüllt ist. Durch das relativ weite und wenig lange Foramen Monroi erstrecken sich starke Plexusäste in die Hemisphärenventrikel. Eine dicke Platte füllt die ganze mediale Ventrikelspalte dorsoventralwärts aus und reicht frontalwärts bis zu 3 Vierteilen der Hemisphärenlänge. Sie überdeckt auch caudal mit einer Zunge das Striatum lateralwärts. *Testudo* besitzt caudoventral vom Foramen Monroi an der medialen Hemisphärenwand ein großes, ovales Fenster, welches nur durch Epithel abgeschlossen ist. An diese epitheliale Stelle dringen Gefäße vom Chiasma her herauf und falten das Epithel krausenartig in den Ventrikel hinein, das Unterhorn mit einer dünnen Plexuslamelle auskleidend, welche sich lateral und ventral vor den eigentlichen, aus dem Foramen Monroi stammenden Plexus befinden.

Die Verhältnisse von *Emys* nähern sich mehr den Befunden an *Hatteria*. Die betreffende Stelle der medialen Hemisphärenwand ist kleiner und nur pialer Natur. Sie besteht aus zweischichtigem Pflaster-

epithel (vgl. Sterzi 129), nicht wie bei *Testudo* aus niedrigem, einreihigem Cylinderepithel. So stammen die Plexus hemisphaerium nur aus dem Foramen Moroi. Sekundär gesellen sich keine weitern, direkt durch die mediale Wand des Unterhirns dringende Bestandteile hinzu wie bei *Testudo*. Doch bestehen die Plexus gerade wie bei *Testudo* aus einer, die mediale Ventrikelspalte erfüllenden, dicken Platte. Sie reicht ebenfalls frontal bis auf 3 Vierteile der Hemisphärenlänge.

Am mannigfaltigsten von allen Arten sind die Plexus hemispaerium von *Chelone mydas* entwickelt. Nach Abzweigung eines freilich sehr kleinen, wie bei *Hatteria* dorsocaudalwärts gebogenen Plexus medianus und relativ etwas größerer Plexus inferiores schiebt sich ein dicker Plexuszweig durchs Foramen Monroi. Innerhalb der Hemisphären legt sich eine Platte dorsalwärts über das Striatum. Die ganze mediane Ventrikelspalte bis zur einschnürenden Rinne, welche die Hemisphären von den Lobi olfactorii trennt, erfüllt ein fächerartig ausgespanntes System von Gefäßschlingen. Gleich den Verstärkungsstrahlen eines Fächers gliedern sich einer Mittelschicht lateral und medial Strahlen von sekundären Gefäßschlingen an, welche die Endfalten der ersten Schicht stützen und in die einzelnen Buchten des teilweise zerklüfteten Striatums hineinlegen.

Im ganzen nähern sich die Plexus hemisphaerium von *Hatteria* in ihrer reichen Entfaltung mehr den Verhältnissen bei Cheloniern als denjenigen bei Sauriern. Doch ist ihre Form insofern wieder von der Plexusform der Schildkröten ganz verschieden, als auch die Ventrikelverhältnisse ganz andere sind (vgl. S. 15).

Der Ursprung der Plexus hemisphaerium an den laterocaudalen oder an den laterofrontalen Rändern des Paraphyseneingangs scheint kein genetisch wichtiges Merkmal zu sein. Die Unterschiede lassen sich wachstumsphysiologisch sehr leicht deuten. Sie hängen auch, wie die Form des Zirbelpolsters, zusammen mit den Beugen der Gehirnachse und den Massenverhältnissen der Hemisphären und der Lobi optici.

An die frontale Wand der Paraphyse schließt in dorsal konvexem Bogen die dünne und kurze Lamina supraneuroporica an.

Wie schon erwähnt, bildet das Zirbelpolster dorsal von der Commissura superior einen schmalen, caudalwärts gerichteten Recessus. Die Commissura superior der hufeisenartig ineinander geschobenen Habenularganglien bildet einen rundlichen, weit in den Ventrikel

vorspringenden Wulst. Doch nur der ventrale Teil des Wulsts wird durch die eigentlichen Commissurfasern gebildet. Die dorsale Partie der lateral rasch in die Ganglienmasse einstrahlenden Kreuzung besteht aus den aneinandergeklebten medialen Ganglien.

Caudal von der Commissura superior, nur durch ein schmales, fast rein epitheliales Band von ihr getrennt, liegt der Eingang in den Zirbelschlauch, in das Pinealorgan Studnička's. Die Kommunikation des Organs mit dem 3. Ventrikel ist jedoch in erwachsenem Zustand nicht mehr erhalten. Das Pinealorgan sitzt an einem kurzen Gliastrang, dem Tractus pinealis, nur minim vom Gehirndach entfernt. (An 2 Exemplaren ist der Tractus pinealis länger, die Entfernung Gehirn—Pinealorgan deshalb auch größer.)

Das gegen das Mittelhirn abschließende kurze Schaltstück ist jedoch nicht mit der frontalen Begrenzung des Zirbeleingangs verwachsen, nur dicht darauf gedrückt. Die Kerne der Pia stoßen direkt auf das Ventrikelepithel. Von der Commissura superior ziehen durch die schmale Verbindungsbrücke die den Ganglia habenulae eigentümlichen, großen Ganglienzellen bis an den frühern Eingang in das Pinealorgan. Etwas links von der dünnsten Stelle zwischen Schaltstück und Commissura superior ist die Verbindung Gehirn—Tractus pinealis. An jener Stelle ist eine kleine Ansammlung von Ganglienzellen bemerkbar. Wenige ziehen mit dem Tractus pinealis in das Pinealorgan. Die meisten verlieren sich innerhalb des Tractus.

Das Pinealorgan ist ein großer Schlauch, der an der caudalen Wand des Zirpelpolsters emporsteigt, sich über das ganze Zirbelpolster, über die Paraphyse und den caudalen Dritteil des Vorderhirns legt. Bei seinem Beginn, oberhalb der beiden Commissuren, ist er trichterartig verengert, weitet sich jedoch bald zu einem breiten, in oral-caudaler Richtung flachgedrückten Gebilde. Dorsal an der Biegungsstelle nach vorn ist das Lumen wider Erwarten am weitesten. In seiner horizontalen Lage über dem Zirbelpolster wird er allmählich wieder flacher. Der Querdurchmesser des Pinealorgans jedoch nimmt zu bis senkrecht über dem caudalen Ende der Paraphyse. Frontal davon verengert sich das Gebilde. Es endet blind als stark dorsoventral zusammengedrückter dreickiger Lappen mit frontal augezogener Spitze. Eine feine Bindegewebshülle zieht vom Tractus pinealis aus über das ganze Pinealorgan und setzt sich als bindegewebiger Strang bis zum Parietalauge fort. Die Wände des Pinealorgans sind vielfach gefaltet. Durch weit vorspringende

Septen und Falten ist das Lumen in Krypten eingeteilt. Bei einem Tier war der Hohlraum durch die Falten und Krypten auf ein Minimum reduziert. Ein anderes Extrem war ein stark aufgeblasenes Pinealorgan mit wenigen Falten, teilweise sogar glatten Wänden. Die ventralen Wände sind immer stärker gefaltet als die dorsalen, oft auch etwas dicker. Immer springen an der caudodorsalen Umbiegungsstelle von der ventralen Wand 2—3 große, die ganze Breite durchmessende Falten hinüber gegen die Dorsalwand vor. Ihnen entsprechen an der Dorsalwand wenige flache Falten. Außen sitzen in den Falten große Venenstämmchen oft zu kleinen Geflechten versponnen.

Die eigentliche Wand des Pinealorgans besteht aus brachypilösen Neurogliazellen mit kleinen, stark gefärbten Kernen. Flaschenförmige Epithelzellen, deren Kerne alle gegen das Lumen des Organs angeordnet sind, sitzen dazwischen. Unter diesen Epithelzellen, meist dicht dahinter, liegen in nervösem, feinstreifigem Fasergeflecht große Ganglienzellen mit blassen, kugligen und elliptischen Kernen. Ihnen eigen ist die Nervenfaser mit dem typisch, konischen Ansatzglied. Die Epithelzellen enden gegen den Hohlraum mit feinen stäbchenförmigen Fortsätzen, an denen oft in großen Klumpen ein feinkörniges Coagulum klebt. Ebenso wie in den Zellen der Wand ist im Innern des Organs vielfach ein wolkiges Secret abgeschieden. Kleine, stark gefärbte Zellkerne sitzen darin, ohne daß man die Struktur von Zellen erkennen könnte. Auch wenige blasse und großkernige Zellfragmente lagern innerhalb der Secretwolken. An andern Orten sind Häufchen von Blutzellen, ohne daß eine Gefäßmembran zu erkennen wäre, mit Secret vermischt. Wenige dunkle pigmentartige Ballen finden sich im Innern. Sie waren nur auf einzelnen Schnitten zu sehen. Dagegen liegen an mehreren Stellen riesengroße, sphärische Elemente, deren Grundton schwach gelblich ist. Ihr Inhalt besteht, soweit das Mikroskop erkennen läßt, aus kleinen rundlich polyedrischen Teilen, die dunkel gekörnt sind.

Zwischen der Paraphyse und dem Pinealorgan hindurch windet sich der aus dem Parietalauge kommende Nervus parietalis. Er schlängelt sich der Decke des 3. Ventrikels entlang, teilweise in den Falten des Pinealorgans verborgen, und endigt im medialen, rechtsseitigen Ganglion habenulae. Den Eintritt in das Ganglion konnte ich nur an einer Schnittserie deutlich beobachten. Doch zieht nicht der ganze Nervus parietalis ins Habenularganglion hinunter. Der ins Ganglion einmündende Teil des Nervs war etwas

dünner als ein weiter oben sichtbares Stück. Auf 2 andern Schnittserien bog ein Teil des Nervs direkt in das Pinealorgan hinein. Die Limitans externa des Organs war unterbrochen. Mit Blutgefäßen zog das Faserbüschelchen aufgelöst in den ventralsten Teil der pinealen Zellwand hinein. An jener Stelle fanden sich in der äußern Wand des Pinealorgans wenige jener großen blaßgelblichen, sphärischen Elemente, wie ich sie für das Innere des Organs beschrieb.

Der Nervus parietalis, der bis dahin nur für die Embryonen bekannt war, ist prinzipiell zusammengesetzt wie der Opticus; nur sind die langen, spindelförmigen Kerne vorwiegend, indes die rundlichen und blaß gefärbten mehr zurücktreten. Er ist von einer dünnen Membran umgeben, die mit der Hülle des Pinealorgans zusammenhängt. Außer Bereich des Pinealorgans, zwischen seiner frontalen Spitze und dem Parietalauge, ist die Hülle sehr dick, bis $^1/_4$ des Nervendurchmessers. Eine kurze Strecke weit kann der Nerv wie bei *Iguana* in 2 Teile gespalten sein. Jeder der Teile ist mit einer besondern Hülle versehen, doch sind sie fest aneinander gelagert. Immer zieht er in welligem Verlauf von dem frontalen Ende des Pinealorgans über das caudale Dritteil der Vorderhirnhemisphären direkt in das Parietalauge.

Das Parietalorgan (Parietalauge) liegt, wie B. Spencer (40) beschreibt, in einer bindegewebigen Kapsel innerhalb des Foramen parietale, doch unterhalb der Mitte des Foramenlumens. Seine Achse ist etwas weniger nach vorn geneigt als in Spencer's Zeichnung, differiert jedoch mit der Achse des Foramens um etwa 30°. Es besitzt die Form eines Kelchs, der durch die Linse verschlossen wird. Der Nerv durchdringt die Bindegewebskapsel. Blutgefäße aus einem darunter liegenden Sinus begleiten ihn.

An der Retina konnte ich die verschiedenen Schichten, die Spencer beschreibt, ebenfalls beobachten. Beizufügen ist nur Folgendes: Zwischen den mit Pigment stark überfüllten Stäbchenzellen sind auch sphärische, nicht pigmentierte Elemente zu sehen. Hinter der 3fachen Reihe sphärischer Elemente, in Spencer's Molekularschicht, ist das Pigment nicht in Ballen angeordnet, sondern fein zerteilt; in der dem Nervenaustritt benachbarten, ventralen Zirkumferenz des Kelchs. In der äußersten Retinaschicht ist es gleichfalls fein gekörnt, doch dichter eingelagert. Die Elemente der 4. Schicht Spencer's sind in diesem Präparat riesig große Zellkerne, die weniger deutlich in eine Schicht geordnet sind. Die spindelförmigen und

konischen Elemente liegen alternierend in einer Reihe und bilden die äußerste Retinaschicht.

Sie senden Nervenfäden zu den sphärischen Elementen und direkt in den Parietalnerv. Zwischen den beiden Schichten sphärischer Elemente und der äußersten Retinaschicht liegt ein feines Fasergeflecht, die Molekularschicht Spencer's, aus welcher die Fasern in den Parietalnerv ziehen. Sie bilden die Hauptmasse der Fasern, die den Nerv zusammensetzen. Bei seiner Austrittstelle sammeln sich die sphärischen Elemente der 3. und 4. Reihe dichter. Einige der spindelförmigen und konischen Zellen treten außerhalb die äußere Retinaschicht und verdicken die Nervenaustrittstelle.

Mit der Retina kontinuierlich durch kurze Zellen verbunden ist die bikonvexe Linse. Sie ist vorn fast flach, hinten etwas stärker gewölbt und besteht aus langen Cylinderzellen, die ohne Zwischenräume aneinandergereiht sind. Die Kerne sind teils länglich spindelförmig, teils rundlich, größer oder kleiner, in verschiedener Höhe angeordnet. Im Innern des Parietalauges, namentlich an der Linse anklebend, dann aber auch der Retina entlang lagert ein dichtes, feinkörniges Coagulum. Es enthält zerstreut einzelne wenige, rundliche Kerne. In geringer Anzahl sind auch die für das Innere des Pinealorgans beschriebenen, riesigen, blaßgelblichen Elemente zu sehen.

Doch nicht immer sind Pinealorgan und Parietalauge in derselben typischen Weise ausgebildet. An einem Exemplar war die frontale Spitze des Pinealorgans schwach kolbig verdickt, mit stark gefalteten Wänden, analog einer rudimentären Endblase, wie sie Studnička für Selachier erwähnt. Dicht davor lag das in allen Teilen normale Parietalauge, jedoch nur teilweise in einem dorsal durch eine schmale Knochenschicht verschlossenen Foramen parietale. Die Längsachse ist von vorn unten nach hinten oben gerichtet, sodaß das Parietalauge caudalwärts schaut, seine Richtung mit einem Winkel von ca. 45° von der zur Schädeldecke Senkrechten abgelenkt ist. Der Parietalnerv verläßt das Auge nicht an dessen Basis, sondern an seiner laterocaudalwärts gerichteten Wand.

Eine 3. Modifikation zeigte ein auf den ersten Augenschein normal endigendes Pinealorgan mit einem dichten Plexus von Blutgefäßen umgeben. Das Foramen parietale ist sehr groß und von mehr oder weniger kugligen bis polyedrischen großen Bindegewebsballen ausgefüllt. Auch der ventrale Eingang zum Parietalauge ist durch einen großen Bindegewebspflock verwehrt. Ventrocaudal wird

das Foramen durch eine etwa $^4/_{10}$ mm dicke Knorpelplatte des Supraoccipitale abgeschlossen. Dieser derbknorplige, frontomediane Fortsatz des Occipitale superius ist noch ein Rest des so weit frontalwärts sich erstreckenden Supraoccipitalknorpels. Das am erwachsenen Schädel erhaltene Stück ist jedoch dünn und ganz schmal, im Mittel nur etwa $1^1/_2$ mm breit, frontal etwas verbreitert. Dicht unter diesem Knorpelfortsatz, ganz median, liegt das Pinealorgan. Seine Wände sind in dichte Falten gelegt. Frontal endet es mit einer rechtsseitigen Spitze. Links von der Medianlinie ist es etwas eingedrückt, sodaß ein mehr medianes und ein linksseitiges Bläschen entstehen, deren Lumina jedoch mit dem Hohlraum des Pinealorgans kommunizieren. Die frontale Wand des medianen Kryptums ist leicht erhöht und stark pigmentiert, ebenso die laterale Wand des linksseitigen Bläschens. Etwa $^1/_2$ mm vor diesem lateralen Bläschen, unter dem linken Caudalrand des Foramen parietale, liegt das kleine, nur $^3/_{10}$ mm im Querschnitt messende Parietalauge (vgl. S. 82). Seine Längsachse mißt $^4/_{10}$ mm und ist frontocaudalwärts gerichtet, sodaß das Auge ganz horizontal liegt. Zwischen Pinealorgan und Parietalauge liegt lockeres, zu feinen Maschen angeordnetes Bindegewebe. Es ist von wenigen Pigmenthäufchen durchsetzt und sendet dünne Lamellen zwischen die Bindegewebspflöcke des Parietallochs hinein. Nerv und Retina des Parietalauges sind normal ausgebildet. Auch das dem Corpus vitreum entsprechende Coagulum fehlt nicht. Doch vor der unregelmäßig buckligen und höckerigen Linse, innerhalb des zur normalen Kapsel gehörigen Bindegewebs, lagert ein rundlicher, dicht bindegewebiger Kuchen. Sein Durchmesser ist etwas größer als der Linsendurchmesser, sodaß die Linse frontal vollständig überdeckt wird. Der Bindegewebspflock wuchert teilweise in die Linse hinein und wandelt ihre histologische Struktur vollkommen um. Der dem Bindegewebe benachbarte Linsenteil besteht aus einem Konglomerat von polyedrischen Zellen. Gegen den Hohlraum des Parietalorgans geht die Linse vielerorts ohne scharfe Grenze in das secretartige Coagulum über.

Bei einem 4. Modus der Ausbildung konnte ich gar kein Parietalauge finden. Und doch waren Parietalloch und seine bindegewebige Ausfüllung normal entwickelt. Etwas caudal vom Foramen parietale endigte das sehr spitz ausgezogene, caudal über dem Zirbelpolster sehr stark aufgeblasene Pinealorgan. Sein Lumen war nur durch wenige Falten eingeengt. Etwas caudal von der Spitze war die ventrale Wand verdünnt und retinaartig umgewandelt. Gegen das

Lumen standen über einer kleinen Fläche stark braun pigmentierte Stäbchenzellen. Dahinter waren in 2—3 Schichten die großen, sphärischen Elemente angeordnet. Die hochcylindrischen Neurogliazellen, die sonst im Pinealorgan vertreten, sind im Bereich der pigmentierten Stäbchenzellen vollständig ausgeschaltet. Auch die feinkörnige, von zartem Fasergeflecht durchwobene Molekularschicht fehlt der pigmentierten Stelle nicht. Die äußerste Retinaschicht, diejenige der konischen und spindelförmigen Elemente, ist jedoch nur schwach angedeutet. An der innern Peripherie der Stäbchenzellen sind auch einige feine, protoplasmatische Ausläufer, wie sie an der Retina des Parietalauges zu beobachten sind, bemerkbar. Leider war die pigmentierte Stelle an ihrem caudoventralen Ende etwas lädiert, sodaß der Austritt resp. Ursprung der Parietalnerven nicht beobachtet werden konnte. Direkt hinter der Läsion tritt sofort ein wohlausgebildeter Nerv zutage, der ganz normal ventral vom Pinealorgan verläuft und ventral teilweise im Pinealorgan endet, größtenteils jedoch mit dem Tractus pinealis ins Habenularganglion einmündet. Ob der Nerv aus der pigmentierten Stelle Fasern bezieht oder nicht, ist leider der Beobachtung entzogen.

Statt dem Parietalauge sind im stellenweise lockern Bindegewebe des Foramens wirtelig angeordnete Pigmentzellen von Blutgefäßschlingen umgeben.

B. Embryonalentwicklung der Zwischenhirndecke.

Nach der mannigfaltigen und abwechslungsreichen Ausbildungsweise der Gebilde an der Zwischenhirndecke des Erwachsenen überrascht die gleichmäßige Entwicklung während der Embryonalstadien. Da Dendy (105) schon eine eingehende, jedoch hauptsächlich histologische Untersuchung gerade der Embryonalentwicklung der Zwischenhirndecke gewidmet hat, so erübrigt noch, die rein makroskopische Anatomie zu betrachten, deren Verhältnisse noch genügend Anlaß zu Untersuchungen bieten.

Der jüngste, dem Medianschnittstadium IV zugrunde gelegte Embryo entspricht wohl Dendy's Stadium Q. Pigment ist in Pineal- und Parietalorgan abgelagert, ganz fein zerteilt und ganz diffus angeordnet.

Das Zirbelpolster ist dorsal wenig erweitert, sodaß seine Form nahezu zylindrisch ist. Frontal sind kleine Querfältchen an der Dorsalwand bemerkbar, die jedoch in der Medianebene zurücktreten und sich auch lateral rasch verlieren. Die Seitenwände sowie die

Caudalwand und die Vorderwand sind ganz glatt. Am ventralen Ende der Vorderwand liegt die Commissura aberrans sive fornicis. Wie im Abschnitt über die Medianzonen erwähnt werden wird, ist die Commissur nicht von der Wand abgegliedert, frei im Ventrikel. Dorsal von ihr ist die Wand in eine kleine, aber scharfe, caudalwärts gerichtete Falte gelegt, die nach der Abgliederung der Commissur zurückgebildet wird. Das ventrale Ende der Wand schiebt sich frontalwärts über die Commissur und wächst ventralwärts aus. Es bildet die Anlage des Velum transversum.

Die Vorderwand des Zirbelpolsters ist breit, da der Epithalamus noch nicht zwischen die Hemisphären hinuntergepreßt ist. Vor der Commissura aberrans öffnet sich die Paraphysis in Form einer sagittalen Spalte direkt über und zwischen den Foramina Monroi. Der ventrale Teil des Paraphysenschlauchs besitzt ein viereckiges Lumen, sodaß die caudale Wand etwas schmäler ist. Auf der Höhe des Zirbelpolsters faltet er seine Seitenwände und sendet nach einer kleinen, zipfelförmigen, frontalen Ausbuchtung einen breiten, gefältelten Lappen caudalwärts über das Zirbelpolster (vgl. Medianschnittfigur IV). Über dem Zirbelpolster, zwischen den einzelnen Falten des Polsters und des Lappens liegen reichliche Gefäßknäuel, die kleine Blutsinus bilden. Schon in diesem Stadium greifen 2 größere Gefäße, die Venae cerebri anteriores, zwischen der Paraphyse und dem Zirbelpolster ventralwärts. Auch frontal von der Paraphyse liegen zwischen den beiden Hemisphären starke Gefäße. Über dem Zirbelpolster reichen die Blutgefäße caudal bis ans Parietalorgan. Zwischen den Blutcapillaren im lockern Bindegewebe, rings um das Parietalorgan, sitzen in großen Massen jene riesigen Zellbestandteile, die schon für das erwachsene Pinealorgan beschrieben wurden. Sie sind teils kuglig, teils ovoid oder birnförmig ausgezogen, bestehen immer aus einem Konglomerat von abgerundeten polyedrischen Gebilden, die leicht gelblich gefärbt und dunkel gekörnt, jedoch noch nicht pigmentiert sind.

Über die caudale Wand des Zirbelpolsters beugt sich das keulenförmige Pinealorgan leicht frontalwärts. Seine Kommunikation mit dem 3. Ventrikel ist nicht mehr erhalten. Kurz über dem Eingang werden die Wände dünner und treten zusammen, sodaß auf eine Strecke von ca. 50 μ die Epithelzellen zu einem Gliastrang zusammengepreßt sind, innerhalb dessen auch wenige schon entwickelte Nervenfasern verlaufen. In den noch glatten Wänden des Pinealorgans

sind bereits die Ganglienzellen entwickelt und besitzen schmale Ansatzkegel.

Die Ganglia habenulae sind mit der Commissura superior dorsalwärts geschoben, sodaß ein caudales Divertikel des Zirbelpolsters zwischen den Habenularganglien und dem Pinealorgan entsteht. Die verhältnismäßig schon stark entwickelte, obere und hintere Commissur sind sichtlich aufeinandergepreßt. Das im Querschnitt rundliche Pinealorgan endet mit einer Spitze dicht hinter dem Parietalorgan, sodaß dessen caudale Wand eingedrückt wird. Bei allen Exemplaren dieses Stadiums war die Augenachse dorsalwärts gerichtet. Die Retina bildet einen ventral schwach ausgezogenen Becher. Sie ist bereits in alle, ihr eignen Schichten differenziert. Die Linse ist dorsal konkav, ventral konvex noch weniger entwickelt als in Dendy's Stadium O. Ein homogenes Coagulum klebt ihrem Innenrand an.

Der ansehnliche, noch vollkommen nervöse Parietalnerv zieht zwischen Pinealorgan und Zirbelpolster ventralwärts. Er sammelt seine Fasern wie beim Erwachsenen an der Schicht der sphärischen Zellen and dem noch dünnen Fasergeflecht der Molekularschicht. Ohne Verbindung mit dem Pinealorgan, doch mit ihm bis zum Gliastrang vereint, zieht er durch das caudale Verbindungsstück zwischen Commissura superior und Eingang ins Pinealorgan in das linke Ganglion habenulae.

Das Stadium des Medianschnitts III würde ziemlich genau Dendy's Stadium R entsprechen. Da der Autor eine eingehende topographische und histologische Beschreibung der entsprechenden Zwischenhirngebilde gibt und auch Schauinsland (127, tab. 8, fig. 73), allerdings etwas schematisch, die Einmündung des Parietalnerven in die Hebenulargegend abbildet, so bleibt mir nur übrig, die Verbindung der Decke mit den übrigen Teilen des Zwischenhirns und die gegenseitigen Beziehungen der Dachgebilde zu schildern.

Die Form des Zirbelpolsters ist bereits höher zylindrisch. Auch die frontale Wand wird dorsalwärts schmäler, da die Vorderhirnhemisphären beginnen, die Zylinderform frontal einzupressen. Die dorsale Zirbelpolsterwand verjüngt sich frontalwärts. Sie ist noch immer nach oben konvex, wird jedoch caudal durch die Epiphysengebilde, frontal durch die sich vergrößernde Paraphysis eingedrückt. Das ganze Zirbelpolster ist in Zusammenhang mit dem teilweisen Ausstrecken der Gehirnbeugen zwischen die Hemisphären und die

Lobi optici hinunter gezogen worden. Dadurch ist das caudale Divertikel zwischen Commissura superior und Pinealorgan ausgezogen, die obere Commissur frontoventralwärts gedreht worden. Die Habenularganglien haben sich gesenkt. Im Zusammenhang mit der Entwicklung der olfactorischen Gebiete (vgl. S. 38 u. 39) hat ihre Masse stark zugenommen, sodaß sie das Lumen des Zwirbelpolsters caudoventral zu einer sagittalen Spalte verengern. Sie sind jedoch noch nicht verklebt. Auch die Commissura posterior hat sich ventralwärts gedreht, und die mediane, frontale Falte des Mittelhirndachs (s. S. 138) ist niedriger geworden, sodaß ihre Biegung ausgeglichen ist.

Von der frontalen Wand des Zirbelpolsters hat sich die Commissura aberrans abgegliedert. Frontal von ihr ist das Velum in Gestalt der quergestellten Plexusplatte ventralwärts gewachsen und hat bereits die durch die Monroe'schen Öffnungen ziehenden Plexus hemisphärium abgegliedert. Eine Folge des Hinunterziehens des ventralen Zirbelpolsterrands ist frontal die fast horizontale Stellung der Lamina supraneuroporica. Durch die beiden Commissuren, aberrans und anterior, ist ihre Größe und Form sowie die Ausbildung des Recessus neuroporicus ziemlich konstant. Der Eingang in die Paraphysis ist auf eine ganz kleine Öffnung über der Verbindungslinie zwischen den Foramina Monroi reduziert. Ihr Lumen ist dreieckig. Ihre Seitenwände beginnen sich längs zu spalten. Der dorsocaudale Paraphysenlappen ist größer geworden. Er ist breiter als das Zirbelposter, sodaß er sich auch über den frontalen Teil der Seitenwände hinunterlegt und sie in kleine Falten kraust.

Bereits beginnt das Pinealorgan seine Wände in 2—3 Längsfalten zu legen. An keinem Exemplar des Stadiums R konnte ich Pigmentalablagerungen finden, während Dendy (105) solches konstatierte. Der Gliastrang hat sich schon infolge der mechanischen Bedingungen verlängert. Die Teilnahme des noch vollkommen nervösen Parietalnerven an der Commissura superior konnte ich ebenfalls nicht beobachten; der Nerv zog direkt ins linke Ganglion habenulae. Das Parietalauge ist teils birnförmig, teils rundlich, immer dorsoventral stark zusammengedrückt und wie das ganze Zwischenhirndach direkt unter dem Bindegewebe, das in 2—3 Schichten platter Zellen der Epidermis anliegt. Seine Stellung ist immer noch direkt vor dem Pinealorgan, doch ist nur die frontale Spitze dieses letztern Gebildes eingedrückt.

Im Stadium des Medianschnitts II, nach Dendy's Skala, beginnt das Zirbelpolster allmählich sich dorsal zu weiten und auf-

zublasen. Seine frontocaudale Achse aber wird, wie S. 35 im Abschnitt III, 3 schon erwähnt, durch das Aufkippen der nasoethmoidalen Schädelregion verkürzt. Zugleich wird der früher rundliche Zylinder durch die Hemisphären frontal eingeengt. Durch die Lobi optici wird das caudale Gebiet der Zwischenhirndecke eingekeilt, sodaß das Pinealorgan in Längsfalten gelegt wird und die caudale Wand des Zirbelpolsters nur gerade so breit ist wie das Pinealorgan. Infolgedessen wird der Horizontalschnitt des Epithalamus rhombisch. Er ändert sich postembryonal nur noch, indem das Rhomboid frontocaudalwärts gestreckt wird. Dorsal ist das Zirbelpolster nicht mehr konvex, sondern durch das Pinealorgan eingedrückt.

Die Paraphyse behält ihr dreieckiges Lumen bei. Die Breite ihrer caudalen Wand ist durch die Venen fixiert. Die wenig gefalteten Seitenwände konvergieren frontalwärts. Durch den von vorn unten einwirkenden Druck wird der dorsale, caudalwärts gerichtete Lappen, der bei seiner Vergrößerung auf das Parietalorgan stoßen würde, in 2 laterale Lappen gespalten, die dann die dorsalen Gebiete der seitlichen Zirbelpolsterwände in krause Falten stoßen. Der Eingang in die Paraphyse ist immer noch deutlich zu sehen, besteht jedoch nur in einer feinen Öffnung dicht vor dem Velum und der Commissura aberrans. Das Velum besteht in dieser Periode bereits aus der quergestellten Platte, den Plexus hemisphaerium, den sich entwickelnden Plexus inferiores. Der Plexus medianus macht sich als kleines Spitzchen geltend. Erst in diesem Stadium haben sich die frontalen Thalamuskerne entwickelt und begrenzen mit den hufeisenförmigen, relativ kleinern Habenularganglien das Lumen des Epithalamus lateroventral.

Durch die Verkürzung der frontocaudalen Zwischenhirnachse und den frontalwärts sich entwickelnden Supraoccipitalknorpel wird das Parietalauge in den Bereich des Vorderhirns geschoben. Infolge der Knorpelentwicklung wird ferner der Parietalnerv gestreckt. Er umgibt sich erst jetzt mit einer Bindegewebsscheide, büßt aber ventrocaudalwärts seine Individualität insofern ein, als einige seiner Fasern sich am ventrofrontalen Umfang des Pinealorgans sich dessen Wand einverleiben. Der Hauptteil der Fasern jedoch zieht wiederum ins linke Ganglion habenulae, ohne die Commissura superior zu passieren. Jedenfalls konnte ich den Durchtritt nicht sehen. Erst dorsal von der Insertionsstelle, am Pinealorgan, ist wie beim Erwachsnen der Nerv in die Bindegewebsscheide eingehüllt. Die Form des Parietalorgans ist birnförmig, weniger zusammengedrückt als

am Medianschnitt III. Das Pinealorgan ist von Blutgefäßen und kleinen Sinus reichlich umgeben. Die großen, lymphartigen Zellfragmente sind nun auch im Innern der beiden Epiphysengebilde zu treffen, nicht nur außerhalb im Bindegewebe. Der Gliastrang des Tractus pinealis ist noch nicht länger geworden. Er befindet sich dicht caudal von den Ganglia habenulae nur von Pia eingehüllt. Zwischen Tractus pinealis und Ganglia habenulae befindet sich kein Bindegewebe.

In folgenden Punkten, die zugleich als Ergebnis dieses Abschnitts hervorgehoben werden mögen, entfernt sich die Beschreibung der Zwischenhirndecke von bestehenden Literaturangaben.

Das Zirbelpolster bildet sich aus der einfachen, gewölbten Epitheldecke zuerst zu einem hochzylindrischen Gebilde, das ventral eingeschnürt wird, dorsal aber sich weitet bis zur Form eines umgekehrten Kegels. Durch das Pinealorgan wird es flachgedrückt, durch die Paraphyse seine Wand frontodorsal modifiziert.

Die Paraphyse besteht zunächst nur aus einem einfachen glattwandigen Epithelschlauch, treibt dann einen dorsalen, medianen Lappen, der sekundär, sowie er auf die Epiphysengebilde stößt, gespalten wird. Der Eingang zur Paraphyse wird geschlossen, doch nur durch Aneinanderlagerung der Epithelwände, nicht durch Verwachsung. Das Velum transversum besteht bei Embryonen aus dem Stadium O und P (nach Dendy) bloß aus einer kleinen, queren Epithelfalte zwischen Commissura aberrans und Paraphysis, entwickelt sich aber sukzessive zu der quergestellten Plexusplatte mit dem Plexus hemisphaerium et inferiores und dem ontogenetisch relativ jüngsten Teil, dem Plexus medianus. Derselbe fand sich nebenbei bemerkt bei den untersuchten Sauriern nicht, dagegen in bedeutend kleinerm Maßstab bei den untersuchten Cheloniern.

Das Pinealorgan bildet sich erst postembryonal zu dem vielfach gefalteten Organ mit der riesigen Oberflächenvergrößerung um, wie sie uns erwachsene Gehirne zeigen. Es ist immer reich an Drüsen und Ganglienzellen. Letztere senden ihre Nervenfasern in den stets vorhandenen, mehr oder weniger langen, sekundären Stiel, den Tractus pinealis, der in der Hauptsache aus Gliazellen besteht und eine Hülle aus der weichen Hirnhaut besitzt. Sekundär kann das Pinealorgan auch eine Endblase im Sinne Studnička's (142) differenzieren, wie bei Selachiern oder bei *Varanus bengalensis* und *Pseudopus pallasii* unter den Reptilien. Pigment kann zu gewissen Zeiten der Entwicklung diffus im ganzen Organ zerstreut sein in

Form von feinen Körnchen, die wahrscheinlich wieder verschwinden. Beim ausgewachsenen Pinealorgan kommt das Pigment nur in großen Ballen sporadisch vor, an distalen Stellen lokalisiert und nur bei einzelnen Individuen.

Das Parietalauge ist im erwachsenen Zustand entweder birnförmig oder kuglig und während einer gewissen Embryonalperiode dorsoventral abgeflacht. Die Retina ist schon sehr früh in die am Erwachsenen typischen Lager differenziert. Eine Lymphspalte, an Stelle der Molekularschicht, wie sie DENDY für das Stadium R zeichnet, kommt nirgends vor. Noch am Erwachsenen läßt sich die zartfaserige Struktur der Molekularschicht deutlich erkennen. Stets sind die Stäbchenzellen stark pigmentiert und mit konischem Ansatzteil an der Limitans externa versehen. Die Linse ist entweder bikonvex mit starker ventraler Krümmung oder gleichmäßig konvex oder aber plankonvex, letzteres in den flachgedrückten Stadien. In den birnförmigen Augen besitzt sie die starke ventrale Konvexität. In ganz frühen Embryonalstadien kann sie konkav-konvex sein. Nie fand sie sich pigmentiert. Sie hängt immer kontinuierlich mit der Retina zusammen, außer in dem oben geschilderten bindegewebigen Degenerationszustand. Ihre Kerne sind meist zerstreut, selten in Reihen angeordnet. Das dem Corpus vitreum entsprechende Coagulum ist oft dünn homogen, oft netzförmig struiert, meist mit diffus zerstreuten Syncytien mit den mehrfach beschriebenen großen lymphartigen Elementen. Stets ist die Retina vermittels eines Parietalnerven mit dem Gehirn in Zusammenhang. Der Nerv ist immer nervös, wenig Bindegewebe wächst dazwischen. Er kann distal gespalten sein; proximal sendet er spät und postembryonal immer wenige Fasern ins Pinealorgan, das Hauptkontingent aber ins linke Habenularganglion. Entgegen DENDY verschmilzt die Supracommissur nie mit der Commissura posterior. Immer sind die beiden Gebilde durch den frontalen epithelialen Teil der Pars intercalaris und durch ein der Supracommissur caudal folgendes, ebenfalls epitheliales Stück getrennt.

Da die eigentümlichen Variationen in der Ausbildung des Parietalorgans nur am Erwachsenen zu beobachten waren und Anklänge weder an den untersuchten Embryonen noch in der Literatur gefunden werden konnten, so sind wahrscheinlich die Modifikationen nur auf spät- oder postembryonale Vorgänge zurückzuführen. Sie hängen jedenfalls zusammen mit der Ausbildung und teilweisen oder vollständigen Rückbildung des Supraoccipitalknorpels. Ein Parietal-

auge war an den Embryonalstadien immer vorhanden. So bleibt das Fehlen an einem erwachsenen Gehirn, wie ich es konstatieren mußte, eine vereinzelte Tatsache.

Wahrscheinlich sind Pineal- und Parietalorgan nicht so streng voneinander zu scheiden, wie es nach den neuesten Arbeiten scheinen möchte. Ist ja der Parietalnerv sowohl mit den Ganglia habenulae als auch mit dem Pinealorgan verbunden. Der Tractus pinealis bezieht seine Gliafasern und die wenigen Ganglienzellen aus dem Gebiet der Commissura posterior und dem Verbindungsstück zur Commissura superior. Auch bei Säugetieren und Teleosteern ist nach Studnička der Tractus pinealis mit der Commissura habenularis verbunden. Der Umstand, daß bei verschiedenen andern Species Teile des einen Gebildes vikariierend für das andere Gebilde eintreten können, weist auf eine funktionelle Abhängigkeit. Für den paarigen Ursprung der beiden Gebilde, wie ihn Dendy befürwortet, spricht der Befund von Sauerbeck (141) an der mißbildeten *Hatteria*, bei welcher paarige, gleichmäßig ausgebildete Epiphysen entwickelt waren.

2. Trichtergegend und Hypophyse.

A. Am erwachsenen Tier.

Wie schon erwähnt, ist das Infundibulum äußerlich in dorsalen und ventralen Teil gesondert. Innerlich jedoch ist die Trennung nicht durchgeführt. Ein einziger, sagittal stark kompresser Hohlraum entspricht dem ganzen zylindrischen Gebilde. Direkt über dem Opticus sowie an der Basis ist das Lumen des Trichters etwas ausgeweitet. Auch die Mamillarbucht bedingt caudal ein kaum merkliches Ausweichen der Seitenwände. Ventrocaudal erscheint der 3. Ventrikel schwach ausgezogen durch den Übergang in den Recessus infundibuli. Dieser ist ein aufgeblasener und vielfach umgewandelter Teil des Infundibulums, hängt aber mit ihm nur vermittels eines ganz dünnen und kurzen Isthmus zusammen (vgl. Fig. B). Eine kleine Spalte vermittelt den Zusammenhang der beiden Lumina (vgl. Fig. F). Der Recessus infundibularis ist von beträchtlicher Größe, wohl ausgebildet und beherrscht, im Bindegewebe eingebettet, die caudale Hälfte des Eingangs in die Hypophysenhöhle. Caudal stößt er an das Operculum der Sattelgrube und lagert auf der eigentlichen Hypophyse, median mit ihr innig verbunden. Der Recessus infundibuli bildet den dorsalen Teil des gesamten Hirnanhangs und

kann nach dem Vorgehen von G. Retzius (88) Neurohypophysis benannt werden. Der ventrale Teil, die eigentliche Drüse, die aus der Rathke'schen Tasche entstanden ist, würde dann Orohypophysis heißen.

Die Längsachse der Orohypophyse ist schräg von hinten unten nach vorn oben gerichtet, sodaß das frontale Ende des ovoiden Körpers die Höhe der Cornua posteriora des Präsphenoids erreicht. Mit einem medianen Fortsatz, dem Lobus terminalis, greift sie an die anteroventrale Zirkumferenz des Trichters. Die ventrocaudal liegende Spitze der Drüse erstreckt sich bis senkrecht unter den Austritt der Oculomotoriuswurzeln und die Commissura posterior.

Die Carotiden dringen durch doppelt Sförmig gewundene Kanäle des Basisphenoids in mehrfachen Schlingen in das Hypophysencavum ein und vereinigen sich unter dem Dorsum ephippii. Im Bereich dieser Vereinigung wird die drüsige Hypophyse eingeschnitten. Nach der Kommunikation zieht jederseits an der Grenze zwischen Oro- und Neurohypophyse ein Ast der Arterie dorsofrontalwärts. Dicht lateral und oral von der Pars terminalis hypophyseos tritt er in die Gehirnhöhle hinein. Ein Verbindungszweig mit der zweigabeligen Basilaris umgreift den Oculomotorius, eine 2. Portion zieht frontal wärts zum Chiasma. Oberhalb der Kommunikation der beiden Carotiden liegt ein großer Venensinus, das dorsocaudale Gebiet der Hypophysenhöhle ganz erfüllend. Er ist durch die Musculi pterygoidei interni und die Processus alares des Basisphenoids flankiert und grenzt dorsalwärts an das vollständig verknöcherte Operculum der Sattelgrube. Zähes Bindegewebe mit spärlichem, fein verteiltem Pigment bildet die Ausfüllmasse der von der Dura ausgekleideten Höhle. Sie ist ziemlich prismatisch, wird frontal durch das dicke, knorplige Präsphenoid, ventral durch die gänzlich ossifizierten Basi- und Parasphenoide abgeschlossen.

Nach der äußern Topographie des Trichtergebiets betrachten wir den Bau des Infundibulums (vgl. Fig. F). Das Chiasma ragt als großer Wulst teilweise in den 3. Ventrikel hinein. Die medialen Tractus optici und die Züge der Decussatio transversa treten stark hervor und verleihen dem Kreuzungswulst ein Relief. Sie grenzen das Infundibulum frontal, teilweise auch dorsal vom übrigen Lumen des 3. Ventrikels ab. Die Züge des basalen Vorderhirnbündels sind an der Innenwand ebenfalls sichtbar und bilden weiterhin die dorsale und dorsocaudale Grenze der Trichterhöhle.

Hinter dem Chiasma senkt sich die Wand des Infundibulums

als dünne beinahe rein epitheliale Lamelle in gleichmäßiger doppelter Biegung zum Sinus infundibuli. Diese Bucht bildet äußerlich die anteroventrale Zirkumferenz des Trichters. Innerlich entspricht ihr eine schwache Ausweitung des sagittal kompressen Trichterlumens. Caudal vom Sinus infundibuli biegt die nunmehr verdickte Bodenwand leicht dorsalwärts um, wird allmählich wieder dünner, sodaß sie beim Übergang in den Recessus infundibuli beinahe epithelial ist. Die caudale Wand des Trichters beginnt beim Recessus als ganz epitheliale Lamelle. Sie biegt zunächst in eine kleine, scharfe, caudalwärts gerichtete Falte ein, vergleichbar dem Sinus superior von v. Kupffer (71). An den Seitenwänden verläuft die Faltenspur ventralwärts. Nach der Falte verdickt sich die Hinterwand ganz schwach, indem sich den kubischen Epithelzellen wenig Fasern anlagern. Sie ist im Horizontalschnitt halbmondförmig gebogen und zieht dorsofrontalwärts. Zunächst gliedert sich ein schwacher Recessus mamillaris ab. Die Platte der Hinterwand verdickt sich noch mehr und stellt sich fast in die Dorsoventralrichtung ein. Sie birgt in sich die relativ schwache Decussatio retroinfundibularis und kleine Kerngebiete. Diese bestehen aus großen Ganglienzellen, die ihre Achsencylinder über die Medianlinie caudalwärts ins hintere Längsbündel senden. Edinger (63) beschreibt bei *Varanus* in den frontalsten Ebenen des Haubenwulsts nahe der Medianebene den Nucleus hypothalamicus. Median davon liege ein langgestreckter, (aber) kleinzelliger Kern, der seine Fasern ins dorsale Längsbündel entsendet. Herrick (69) beschrieb bei *Aspidonectes* den Nidulus fornicis inferior, doch konnte ich die Lagebeziehungen dieses Kerns nicht verfolgen, da die Angaben zu ungenügend sind. Pilosa bildet das Stützgerüst des dorsalen Teils der hintern Trichterwand, Brachypilosa, zum Teil reine Epitheliosa ist im Gebiet des Recessus mamillaris und der Lamina postoptica vorherrschend. Der Sinus infundibuli ist brachypilös mit hohem, cylindrischem Ventrikelepithel ausgekleidet. Seine Epithelzellen sind flaschenförmig mit schmal elliptischen Kernen. Dahinter sitzen in Reihen angeordnet große, schwach gefärbte Ganglienzellen. Nach außen schließt eine feinfaserige Schicht von Nervensubstanz ab. Das hochcylindrische Epithel greift vom Sinus infundibuli aus auch caudalwärts bis zum Eingang in den Recessus infundibuli über. Die Seitenwände des Trichters sind relativ stark verdickt und macropilös. Tubera cinerea und Corpora mamillaria bilden eine frontal und dorsal gleichmäßig dicke Wand, die Tubera frontal und ventral lagernd, die Mamillaria caudo-

dorsal. An einem Exemplar war auf halber Höhe der Seitenwände auf eine kurze Strecke eine schwache Grenzfurche zwischen den beiden Verdickungen sichtbar und mit cylindrischem Epithel ausgekleidet.

Der Recessus infundibuli ist zur Neurohypophyse umgewandelt. Er besteht aus einem dorsalen Hohlraum, dessen Wände teilweise noch Ganglienzellen in feiner Fasersubstanz aufweisen, und aus einer vollständig in Drüsensubstanz umgewandelten Partie, welche den noch nervösen Teil zu beiden Seiten caudal und auch ventral umgibt. Der Aufbau des ganzen Gebildes wird am ehesten aus Querschnitten klar. Der Recessus besteht in seiner ganzen oralcaudalwärts gerichteten Länge aus einem doppelten, ventral ineinander gebogenen System von Faltungen. Dazu kommen noch einfache Falten und Einstülpungen der dorsalen Wand, namentlich im caudalen Gebiet. Die äußern Wände bestehen aus brachypilösen, dicht gedrängten Epithelzellen, mit spärlichen großen Ganglienzellen und dünnem, feinstreifigem Faserbelag. Die innern dagegen sind ganz drüsig umgewandelt, in Schläuche und Zellenstränge von verschiedenem Kaliber zerteilt. Je weiter peripher sie liegen, um so dünner werden sie. In der unmittelbaren Nähe des nervösen Teils des Recessus bestehen sie aus mehrfach geschichtetem Cylinderepithel mit viel Protoplasma und relativ größerm Lumen. Die Kerne sind groß, blaß, rundlich und elliptisch. In den peripherstenTeilen des Recessus infundibuli gesellen sich in den stärker gewundenen Schläuchen zu den großen Kernformen auch kleine, stark gefärbte, elliptische. Nur in die äußersten Bezirke der Neurohypophyse dringen ventral kleine Blutgefäße ein.

Zwischen die gegeneinander eingeklappten Teile der Neurohypophyse drängen sich ventral die Drüsenschläuche und Zellenstränge der Orohypophysis mit ihren vielen Gefäßen und dünnen Bindegewebsmembranen. Die Verteilung der kleinen ovalen Bindegewebskerne läßt genau die oft mäandrisch verschlungenen Grenzen zwischen Drüsensträngen nervöser Abkunft und solchen der Orohypophyse erkennen. Auch sind die aus nervöser Substanz umgewandelten Zellenstränge stets dicker als die Zellenstränge der ursprünglichen Drüse.

Das ehemalige Rathke'sche Organ besteht zunächst aus einem ovoiden Drüsenkörper mit caudoventralwärts gerichteter Spitze und größter Ausladung unter dem mittlern Infundibulargebiet. Der ventrale, mehr nach vorn gelagerte Teil der Drüse besteht aus wesentlich dunkler gefärbtern Zellensträngen mit verhältnismäßig wenig Capillaren. Entsprechend der geringen Blutgefäßverteilung ist auch

weniger Bindegewebe eingedrungen. Zwischen den kleinen Bindegewebskernen der dünnen Häutchen, welche die einzelnen Stränge einhüllen, liegen dunkle, beinahe polyedrische Zellen von mäßiger Größe. Ihre Zellkerne sind groß, kuglig bis elliptisch, mit sehr viel Protoplasmahülle. Wenige Kernformen sind stark elliptisch, 3—4mal so lang wie breit, mit wenigem, durchsichtigem Protoplasma umgeben. Über dieser Partie dickerer Zellenstränge, die caudale Spitze des Drüsenkörpers ganz beherrschend, lagert die sehr gefäßreiche obere Drüsenhälfte mit dünnern Epithelsträngen. Frontodorsal ist sie von dem untern Teil durch einen dicken Venenstamm und damit eindringendem Bindegewebe getrennt. Caudal gehen die beiden Gebiete ohne bestimmte Grenze ineinander über. Während im anteroventralen Drüsenteil die Zellenstränge ohne bestimmte Richtung durcheinander geknäuelt sind, herrscht im dorsalen Gebiet die Längsrichtung vor. Im dorsocaudalen Teil biegen die Stränge nach der ventralen Partie um und verlieren damit auch ihren mehr oder weniger gestreckten Verlauf. Je weiter caudal, um so mehr Gefäßschlingen zwischen den einzelnen Epithelsträngen. In den peripherstenen caudalen Gebieten sind oft weite Sinus eingeschlossen. Neben wenigen Zellen mit elliptischen Kernen sind die großen, kugligen und blaßkernigen, protoplasmareichen Elemente im dorsalen Drüsenteil vorherrschend. In beiden Drüsenteilen sind die Zellgrenzen noch sichtbar. Selten ist nur ihre Verbindung mit der Membrana propria des ganzen Zellenstrangs erhalten, sodaß die Stränge aus Syncytien bestehen würden. Daß Drüsengewebe ohne Zellgrenzen vorkommt, deutet auf einen Degenerationszustand der Drüse. Doch läßt sich daraus kaum Funktionslosigkeit ableiten. Kommen ja doch bei Wirbellosen dieselben degenerierten Drüsenzellen häufig vor und können sowohl nur temporär als auch konstant ein Secret abscheiden (Blochmann, 67). Sehr wahrscheinlich repräsentieren die beiden Teile der Orohypophyse nur verschiedene Funktionsstadien.

Frontal entspringt am dorsalen Teil der Orohypophyse als medianer Fortsatz des Lobus terminalis mit wenigen Epithelsträngen und vielen dicken Gefäßschlingen. In seinem Ursprungsgebiet birgt er einen kleinen Blutsinus. Er verbreitert sich nach dorsofrontalwärts gerichtetem Verlauf an der Außenwand des Sinus infundibuli. Seine Gefäßschlingen ranken sich namentlich frontalwärts. Im Bereich der größten Tuberausladung greifen die Drüsenschlingen lateralwärts und verschmelzen mit einer kleinen Ansammlung von Ganglienzellen am lateroventralen Tuberrand. Die Fasern dieses ventralen

Tuberganglions konnte ich nicht weiter verfolgen. Sie scheinen sich in den benachbarten dorsolateral gelegenen Tubergebieten zu verlieren. — An einem Exemplar ist die Insertionsstelle des Lobus terminalis am Gehirn caudalwärts verschoben, sodaß sein Verlauf leicht caudalwärts gebogen erscheint. Die Zellenstränge erreichen das Infundibulum erst dicht vor dem Übergang in den Recessus. Die Gefäße ranken sich dann doch teilweise bis zum Sinus infundibuli an das Ganglion ventralis tuberi. Wo der Lobus terminalis an die Gehirnwand stößt, erhebt sich innerlich das Epithel zu 2- und 3facher Höhe. Der Boden faltet sich und die ganze Wandung erscheint aufgeblasen. Dafür ist aber im Sinus infundibuli das Epithel weniger stark differenziert. Im Bereich des Sinus infundibuli und des Lobus terminalis liegen große Pigmentballen innerhalb der Pia und sogar wenige im Bindegewebe außerhalb derselben.

B. Embryonalentwicklung.

Bei *Hatteria* entsteht die Rathke'sche Tasche als hohle Ausstülpung der Mundschleimhaut schon sehr früh. Dendy (105) beschreibt die Anlage bei einem Embryo von ungefähr 4 Tagen. Die Rachenhaut ist längst durchgebrochen. Dorsal von der ersten Ausbuchtung liegt der noch weite Querkanal, welcher die beiderseitigen Kopfdarmhöhlen verbindet. Das kleinste Stadium, das mir zur Verfügung stand, hatte eine Länge von 15 mm Schnauzenspitze—Schwanzwurzel, über den Rücken gemessen. Da Dendy von diesem Stadium keine nähere Beschreibung gibt, überhaupt die Entwicklung der Hypophyse nicht weiter berücksichtigt, so möge hier der Befund dargestellt werden. Das Stadium würde in der Skala Dendy's zwischen den Stadien P und Q liegen. Es ist bedeutend weiter vorgeschritten als der älteste Embryo von *Seps chalcydicos*, dessen Hypophysenanlage U. R. Rossi (133) zeichnet, besitzt aber nach Dendy's Zeichnung eines Embryos aus dem Stadium N bedeutend einfachere Vorstufen. Durch die weite Fontanelle der knorplig angelegten Schädelbasis, zwischen den vorn noch getrennten Schenkeln der Trabekel, zieht von der Mundhöhle aus der hohle, pigmentlose Hypophysenstiel. Zuerst biegt er leicht nach vorn, dann stärker caudalwärts aus. Oberhalb der Schädelbasis wendet er sich ebenfalls stark frontalwärts und bildet mit der obern Wand eine nach vorn gerichtete mediane Knospe. Von der Mundhöhle bis zu dieser Wurzel ist die Weite des Stiels gleichmäßig (siehe

Fig. H). Nur die Mündung in die Rachenhöhle ist verengert und vermittels eines kleinen caudalen Blindsacks nach vorn gerichtet. Etwa in der Höhe der Schädelbasis entsendet der Hypophysengang eine kleinere fingerförmige, ebenfalls mediane Ausstülpung caudalwärts, dorsal von ihr eine zweite, weit größere und mehrfach gefaltete Knospe. Ihre dorsale Wand ist die Fortsetzung der obern Wand der Frontalknospe. Die große caudale Knospe erstreckt sich auch seitwärts. Mit einer paarigen Ausbuchtung umgreift sie den Stiel von hinten nach vorn, sodaß sie in der dorsalen Ansicht 3lappig ist. Jederseits zieht die Carotis interna, die seitlichen Ausbuchtungen knapp streifend, vorbei zur Sattelbeuge, um die 2gabelige Basilaris aufzunehmen. Die vordere und die lateralen Wände des Stiels bestehen aus doppelschichtigem, kubischem Pflasterepithel, dessen Zellwände teilweise gut erhalten sind. Beim Übergang in die dorsale Wand werden die Zellen hochcylindrisch und sind in mehreren Reihen angeordnet. Sowohl die ganze dorsale Wand als auch die beiden caudalen Knospen sind aus diesem hohen, mehrreihigen Cylinderepithel geschichtet. Erst in der Höhe der Schädelbasis unterhalb der ventralen Knospe wird auch die caudale Wandung des Stiels wieder kubisch. Auch in der Mundhöhle, in einem Umkreis rings um die Mündung des Gangs ist das Epithel noch 2schichtig. Wahrscheinlich repräsentieren die aus kubischem Epithel gebildeten Teile der Wand die eigentliche Rathke'sche Tasche, die Ausbuchtung der Mundschleimhaut. Die aus Cylinderepithel gebildeten Partien der Knospen, die dorsale und der obere Teil der hintern Wand des Organs sind die der Orohypophyse als Drüse zukommenden Neubildungen. Es fragt sich nun, wie weit die Rathke'sche Tasche am Aufbau der definitiven Drüse teilnimmt; doch läßt sich dies am besten beim folgenden Stadium ausführen. Die Grenzen des cylindrischen Drüsenepithels sind schon in diesem Stadium nur noch schwach erhalten. Große kuglige und schwach elliptische Kerne liegen in den Zellen. Von unten und von den Seiten dringt zartes Bindegewebe zwischen die einzelnen Knospen. Über die dorsalen Knospenteile spinnt sich die Pia als einschichtige Zellenlage zwischen Gehirn und Drüse.

Fig. H.
Medianschnitt des Knospenstadiums der Hypophyse. 55 : 1.

Da die Form und Stellung der Hypophyse von dem Verhältnis des Infundibulums zur Hypophyse abhängt, so haben wir die Ent-

wicklung der Proportionen zwischen der Länge des Kopfs: Schnauzenspitze—Occiput und seiner Höhe, gemessen durch Hypophysenfontanelle und Zwischenhirndach, ins Auge zu fassen. Im einzelnen sei auf die Ausführungen im Abschnitt: „Entwicklung der embryonalen Hirnform und der Kopfproportionen" verwiesen.

Das Verhältnis der Länge zur Höhe des Kopfs beträgt bei dem eben beschriebenen Stadium 56,8 %. Dabei ist die Sattelbeuge sehr stark. In Zusammenhang damit ist der Trichter auf die Drüsenanlage hinuntergedrückt. Der Boden des Zwischenhirns senkt sich hinter dem Chiasma in einen scharfen Recessus postopticus ein. Er bildet zuerst eine kleine Querfalte, die jedoch median ausgeglichen ist, zieht dann beinahe horizontal über die Drüsenanlage der Hypophysis weg bis zum mittlern Schädelbalken, der aus lockerm Bindegewebe aufgebaut ist. Die hintere Wand des Unterhirns biegt in etwas mehr als einem rechten Winkel dorsalwärts um und wird in der Höhe des Chiasmas in eine jederseits tief gegen das Infundibulum einspringende Querfalte gelegt. Sie ist median schwach entwickelt, stärker seitlich, fließt aber bald mit den Wänden des Infundibulums zusammen und bedingt so eine symmetrische, seitliche Ausladung des Trichterraums. Diese Ausbuchtungen laufen dorsal in eine tiefe Rinne aus, die zwischen den Thalamusganglien und dem Fasersystem der Commissura superior mündet. Sonst ist das Trichterlumen bereits seitlich stark kompreß, eine kleine Ausweitung des Recessus postopticus abgerechnet. Der Boden des Indundibulums und der Recessus mamillaris bestehen nur aus Epitheliosa mit vielen Neuroblasten im Hintergrund der einzelnen Zellen. Das obere Gebiet der caudalen Zwischenhirnwand ist brachypilös, dicht mit Neuroblasten vollgedrängt. Verhältnismäßig wenige der nervösen Elemente sind in diesem Bereich bereits zu Ganglienzellen umgewandelt. Ihre Ausläufer bilden ein dünnes Fasergeflecht, welches den obern Teil der hintern Wand bedeckt. Auch die Seitenwände sind brachypilös. Rings um den Ventrikel liegen hinter Neuroblasten die Ganglienzellen in Reihen, deren Dichte nach außen rapid abnimmt. Der Trichter besteht auf diesem Stadium hauptsächlich aus den Tubera cinerea. Die caudalen Partien des Unterhirns, die Corpora mamillaria, sind noch nicht differenziert.

Bei einem 2. Stadium von 19,8 mm Länge entsprechend dem Medianschnitt IV zieht von der Mundhöhle aus ein kleines blindendigendes Kanälchen ins Bindegewebe hinein. Seine Lage zwischen den beiden Carotiden, etwas frontal von einer gedachten Ver-

bindungslinie zwischen denselben, verrät den ursprünglichen Hypophysenstiel. Die Teile der Rathke'schen Tasche, welche die untere Wand der ventralen Knospe bildeten, sowie der dorsale Teil des Stiels wurden mit in die Drüse einbezogen. Der Stiel atrophierte in der Mitte seiner Länge, auf der Höhe der Trabekel. W. Müller (11) fand ein ähnliches Verhalten bei Selachiern. Die Wände der einzelnen Knospen haben sich stärker gefaltet und zu Schläuchen zusammengelegt. Der obere Teil des Hypophysenstiels hat infolge seines einseitig kubischen Epithels ein weiteres Lumen bewahrt als die übrigen Schläuche. Vielleicht bildet er das Analogon zur vorhofartigen Erweiterung, die Gaupp (51) für den Hypophyseneingang von *Lacerta*- und *Anguis*-Embryonen beschreibt. Die seitlichen Ausbuchtungen der caudalen Knospe sind nach oben gewachsen und sagittal stark zusammengedrückt, sodaß nicht nur ihr Lumen verschwunden, sondern auch die Wände zum Teil reduziert sind. Diese wohl mit den Seitenknospen Gaupp's (51) identischen Gebilde sind durch die Carotis interna eingebuchtet. Sie liegen median von der Arterie und werden von ihr an die übrigen Teile der Drüse angepreßt. Sobald die Arterien im Bereich des Infundibulums divergieren, folgen ihnen auch die Lobi laterales der Drüse. Sie erreichen beinahe das Infundibulum, sind mit den übrigen Drüsenteilen aber in Zusammenhang. Ihre Stellung zu den Carotiden und zur knorpligen Schädelbasis stimmt vollkommen mit den Angaben von U. Rossi (125) für die Selachier überein.

Das Verhältnis der Höhe des Kopfs zu seiner Länge beträgt über 70 %, hat also beinahe um 15% zugenommen. Infolge der Achsenverkürzung, begleitet von einem dorsalwärts gerichteten Auswachsen der Sphenethmoidalplatte, wird das Chiasmagebiet mit den Tractus und Nervi optici in toto gehoben. Damit in Zusammenhang steht die Abweichung der Lageverhältnisse zwischen Infundibulum und drüsiger Hypophysis. Der Boden des Zwischenhirns hat sich namentlich caudal von der Drüse entfernt. Auch die Form des Unterhirns ist wesentlich verändert.

Im Chiasma hat sich bereits das Gebiet der Decussatio transversa von den übrigen Teilen der Kreuzung gesondert. Der Recessus postopticus ist auf dem Medianschnitt als rechtwinklige Knickung der Zwischenhirnbasis ausgeprägt. Gleichmäßig dünn senkt sich hierauf der Boden des Unterhirns schwach, um nach $^2/_3$ seiner Länge in sanfter Biegung, dem sogenannten Sinus infundibuli, dorsalwärts gewandt, in der 1. Anlage des Recessus infundi-

buli zu enden. Eine kuglige Erhöhung von Epithelzellen an der Außenwand, eine leichte Einsenkung der Innenseite zeigt uns den Ort des spätern Processus infundibuli (siehe Fig. L). Der Recessus mamillaris erscheint auf dem Medianschnitt als schwache, noch rein epitheliale Bucht. Die Hinterwand des Trichters ist immer noch ohne besondere Differenzierungen mit dorsoventral verlaufenden Falten. Die Faltungen glaubte ich anfänglich auf die Einwirkung der konservierenden Agentien zurückführen zu müssen. Denn schwerlich konnte sich ein Druck der Augenkapseln in der Hypophysenregion noch in transversaler Richtung geltend machen. Doch sind auch die beiden Schenkel der caudalen quergestellten Falte, die auf dem vorhergehenden Stadium senkrecht zur sagittalen Spalte des Hauptlumens standen, das Analogon des Recessus geniculi von His (50, 65) nach hinten abgebogen. So müssen demnach die in diesem Stadium so stark dominierenden Bulbi sowohl von vorn als auch von der Seite drücken. Die Epithelauskleidung ist dieselbe wie am vorhergehenden Stadium. Weniger Neuroblasten sitzen in den Seitenwänden des Ventrikels. In ihren caudalen Gebieten sowie an der Hinterwand sind dagegen noch zahlreichere zu erkennen. Die schönsten Entwicklungsstadien der auswachsenden Nervenfasern mit dunklem Ansatzkegel, wie sie His (132) für einen 4wöchentlichen menschlichen Embryo beschreibt, sind zu beobachten.

Ein weiteres Entwicklungsstadium in der Ausbildung der Orohypophysis, entsprechend dem Medianschnittstadium III, zeigt ein Embryo von 28,4 mm Schnauzenspitze—Schwanzwurzel. Die Drüse hat sich zu einem rundlich ovoiden Körper ausgebildet. Ihre Spitze reicht nach vorn oben. Von hinten und seitlich wird sie durch die Carotiden leicht eingedrückt. Die Knospen sind zu schlanken Schläuchen ausgewachsen, sodaß die Fontanelle beinahe ganz ausgefüllt wird. Das Bindegewebe, auf welchem die Drüse ruht, ist bis auf eine schmale, nach der Mundhöhle abschließende Schicht reduziert. Der Beginn des Hypophysenkanals ist noch durch eine leichte Einbuchtung der Mundschleimhaut markiert. Ein kleiner Bindegewebsstrang bezeichnet die Spur des frühern Stiels. Ventral und lateral zerfällt die Drüse äußerlich in einen breiten, quergestellten, hintern Abschnitt, vom vordern Teil jederseits durch einen starken Bindegewebskeil, der die Carotis interna birgt, getrennt. Der frontale Abschnitt, die frühere frontale Knospe, ist in eine symmetrische Drüsenpartie ausgewachsen. Der hintere, mehr dorsale Abschnitt bildet eine einfache Lage von Zellensträngen, deren Ränder

etwas gehoben sind. Die Seitenknospen sind immer noch in Verbindung mit der übrigen Drüse. Das verbindende Stück ist wohl ausgebildet und stärker gefärbt. Die distalen Partien der Lobi laterales lagern median und dicht vor den Carotiden, während sie früher in einer Linie mit den Gefäßen standen.

Die Vascularisation der Drüse ist bereits organisiert und wird durch Aste zweier Venen besorgt, die mit der Jugularis in Verbindung stehen. Zahlreiche anastomosierende Capillaren führen das Blut hinzu. Eine sinusartig erweiterte Querverbindung hinter der Drüse kommuniziert caudal mit den Venen im Gebiet der Basilaris, deren Adventitia zum Teil aus dem mittlern Schädelbalken besteht. Ästchen, welche die hintern Drüsenteile umspinnen, ziehen dorthin. Auch mit den Venensinus der Orbitae steht das Gefäßsystem der Drüse wie bei *Lacerta*-Embryonen in Verbindung. Die Sattelbeuge hat sich merklich ausgestreckt, doch ist der Zwischenraum: Infundibularteil—Drüsenteil noch nicht kleiner geworden. Der Boden des Zwischenhirns zieht vom Recessus postopticus weg parallel zur Schädelbasis. Nur der hinterste Teil, die Anlage des Recessus infundibuli, beginnt als dorsoventral abgeplattetes, hohles Spitzchen der Orohypophysis entgegenzuwachsen (s. Fig. Lb).

Bei einer Größe von 34 mm Schnauzenspitze—Schwanzwurzel beträgt das Verhältnis der Höhe des Kopfs zu seiner Länge nur noch 48% (s. Medianschnitt III, Fig. P). Die Gehirnachse ist relativ stark in die Länge gezogen. Der Infundibularteil wird durch das Ausstrecken der Sattelbeuge in die Sattelgrube hinuntergedrückt und erreicht die Drüse. Jetzt aber beginnt der Recessus infundibuli sich umzuwandeln. Er bläht sich dorsoventral auf, sodaß das Lumen im Querschnitt zunächst die Form einer auf der Spitze stehenden Raute annimmt (vgl. Fig. J). Bald faltet sich die obere Hälfte jeder Seitenwand 2- und 3mal, die untere Hälfte wird eingebuchtet, sodaß die äußersten, gefalteten Wandpartien überhängen und allmählich die ventralen, eingebuchteten Partien zwischen sich fassen. Eine von der dorsalen Wand schwach einspringende Falte trennt den Recessus infundibuli vom übrigen Infundibularteil. Die Wandteile im Bereich des Recessus bestehen aus dünnem Geflecht von Nervenfasern und werden durch dichtes, 2reihiges Epithel ausgekleidet. Die dem Recessus zugekehrte Faltenseite besitzt auch

Fig. J.
Querschnitt des Recessus infundibuli im 1. Umwandlungsstadium. 57 : 1.

das dem Recessus zukommende, dichte Epithel, während der dorsale Teil der Falte sowie der Recessus mamillaris einstufige Epitheliosa ist. Zwischen Recessus infundibuli und Recessus mamillaris befindet sich eine kleine, scharfgeschnittene, kantenartige Falte, die erste Anlage des Sinus superior von v. Kuppfer (71). Dorsalwärts über dem Recessus mamillaris folgt die durch das Kreuzen der Tuberfasern schwach verdickte, hintere Wandpartie des Zwischenhirns. Der Recessus postopticus ist auf diesem Stadium sehr scharf. Ja, der durch das Chiasma sich vorwölbende Wulst bildet mit dem zum Infundibulum sich absenkenden Boden des Unterhirns weniger als einen rechten Winkel. Auf $^2/_3$ der Länge: Recessus postopticus—Eingang in den Recessus infundibuli buchtet sich der Boden des Zwischenhirns ventralwärts und seitlich aus, eine querverlaufende, breite Rinne bildend. Sie erscheint auf dem Medianschnitt als Sinus infundibuli, ist jedoch nicht so scharf ausgeprägt wie der Recessus postopticus. Im Bereich dieser Rinne erhebt sich das Epithel polsterartig zu doppelter und 3facher Höhe. Im Zellenhintergrund sitzen große, blasse Ganglienzellen. Auch die Schicht der Nervenfasern wird dicker und nimmt an der Polsterbildung teil.

Auf einem folgenden Stadium (s. Fig. Lc) hat die Länge Schnauzenspitze—Occiput nur um 3 mm zugenommen, die Höhe des Neuralschädels 7 mm, sodaß das Verhältnis der Höhe des Kopfs auf seine Länge sich um 7% vergrößert.

Wie im Abschnitt über embryonale Hirnformen und die Entwicklung der Kopfproportionen dargetan wurde, entsprechen diesem Stadium starke Massenvergrößerungen im Gebiet des nasalen und des otischen Schädels. Da die vorn und hinten am Schädel dominierenden Massen ein Zusammendrücken der mittlern Teile, namentlich der basalen, bewirken, so können sich die mittlern Kopfpartien während dieses Stadiums nur in dorsoventraler Richtung entwickeln. Dieser Umstand beeinflußt natürlich auch die Form des Unterhirns und der Hypophyse.

Die Hypophysenfontanelle ist noch nicht geschlossen. Indes erstreckt sich eine starke, bindegewebige Lamelle vom ventralen Perichondrium des Basisphenoids aus nach vorn als Ansatz des Processus superior anterior. Auch das Dorsum ephippii besteht schon als Bindegewebsschicht. Der Knorpel des Präsphenoids ragt dicht an den vordersten Teil der Hypophyse. Sein ventrales Perichondrium zieht in Gestalt einer zähen Bindegewebshaut, nur in der Mitte noch eine kleine Öffnung übrig lassend, unter der Drüse hin. Das

Loch besitzt jederseits eine Ausweitung, in welcher sich die Carotis interna durch das Bindegewebe hindurchdrängt. Die beiden Schenkel der Sattelbeuge: hintere Zwischenhirnwand und vordere Hälfte der Oblongata, bilden einen sehr spitzen Winkel, ja sie laufen beinahe parallel. Die hintere Zwischenhirnwand wird stark nach vorn geneigt. Ihre unterste Partie mit dem Recessus infundibuli wird dabei so dicht auf die Orohypophysis gepreßt, daß die Oberfläche der Drüse ein genaues Negativ zur Unterseite des Zwischenhirnbodens liefert. Der Druck, verbunden mit der Schrägstellung, bewirkt eine Streckung der caudalen Zwischenhirnwand. Die Faltungen sind verschwunden, und der Recessus mamillaris, der am vorhergehenden Stadium so scharf gezeichnet war, ist zu einer flachen Wölbung ausgezogen worden. Der Recessus infundibuli hat sich vergrößert. Dorsalwärts ist er durch eine kleine, scharfe Falte, in die von außen Gefäßschlingen eindringen, vom übrigen Trichtergebiet getrennt. Seine ventrale Wand geht ohne Faltenbildung in sanftem Bogen in die Bodenwand des Zwischenhirns über. Die Einfaltung der Seitenwände ist weiter vorgeschritten und geht allmählich in ein kompliziertes Faltensystem über. Das den Sinus infundibularis bildende Polster hat sowohl an Ausdehnung als an Höhe zugenommen. Die vordere Hälfte des Zwischenhirnbodens steigt schräg nach oben und bildet mit dem Chiasma nur einen flachen Winkel, sodaß der Recessus postopticus auf dem Medianschnitt als schwache Bucht kaum zu erkennen ist. Infolge der bessern Entwicklung der Tractus optici und der Decussatio transversa ist der Chiasmawulst stark erhöht, sodaß der Recessus praeopticus gut gezeichnet ist. Die Mamillargegend hat bedeutend zugenommen, und ihr Verhältnis zum übrigen Hypothalamus nähert sich demjenigen im erwachsenen Gehirn. Die im vorhergehenden Stadium nach hinten abgebogenen, ganz caudal gelegenen, seitlichen Lumina des Trichters sind frontalwärts gerückt und auf eine tiefe Rinne reduziert. — Die Orohypophysis liegt schräg nach vorn aufwärts in der Sattelgrube, durch die Carotis interna bedeutend eingeschnürt. Mit der Carotis zieht ein Teil stark vascularisierten Drüsenepithels an die Basis des Zwischenhirns, an der Außenfläche des Sinus infundibuli inserierend und viele Capillaren in die Gehirnsubstanz hineinsendend in die Nähe des Ganglion ventralis tuberi. Große, blasse, elliptische und kuglige Kerne liegen in den Zellen der Stränge, die von einer äußerst feinen Membran umgeben sind. Dieser frontale Fortsatz der Drüse liegt in einer Aussackung der Pia, während der übrige Hauptteil der

Drüse außerhalb der Pia liegt und nur von der Dura eingehüllt wird. Der Hauptteil besteht aus denselben Strängen, indes sitzen zwischen den blassen Kernen noch kleine, stark gefärbte, kuglige bis dreieckige Formen. Auch haben die Stränge selber etwas kleineres Kaliber als die wenigen, die an die Zwischenhirnbasis ziehen.

Fig. K.

Umwandlung des Recessus infundibuli zur Neurohypophyse. ca. 40 : 1. Schnittserie von vorn nach hinten, jeder 10. Schnitt.

Eine weitere Entwicklungsstufe, welche dem Medianschnitt II entsprechen würde (s. Fig. O), zeigen Tierchen von ca. 12 mm Schnauzenspitze—Occiputlänge. Die Gehirnachse hat sich wiederum gestreckt, und zwar in einem Maße, daß das Verhältnis der Höhe des Kopfs zu seiner Länge noch ca. 40% beträgt. Damit in Zusammenhang sind die Formen des Unterhirns und seiner Anhanggebilde wiederum verändert (s. Fig. Ld).

Die Hypophysenfontanelle ist bis auf eine kleine Strecke in der Medianlinie am frontalen Drüsenende geschlossen. Wo das Parasphenoid an der hintern Spitze des Präsphenoids vorbeigleitet, hat die Ossifikation im Bindegewebsknochen noch nicht Platz gegriffen. Das Dorsum ephippi ist schon stark verknöchert und schließt, schräg nach oben vorn verlaufend, die Orohypophyse mit dem Recessus in-

fundibuli in das Cavum hypophyseos ein. Hinten im Winkel, zwischen Dorsum ephippii und Basisphenoid, liegt ein großer Sinus cavernosus. Die Arterie kommt wie beim Erwachsenen von außen hinten nach innen vorn in einem Sförmig gebogenen Kanal, in Schlingen gewunden, in die Schädelhöhle hinein, entsendet einen sinusartigen Verbindungsast auf die andere Seite und zieht seitwärts an der Hypophyse empor. Der Infundibularteil der Hypophyse liegt immer noch unmittelbar auf dem drüsigen Teil. Dieser lagert bedeutend flacher in der Sattelgrube. Sein größter Längsdurchmesser hat sich wagrecht eingestellt, sodaß die Spitze des Ovoids frontalwärts schaut,

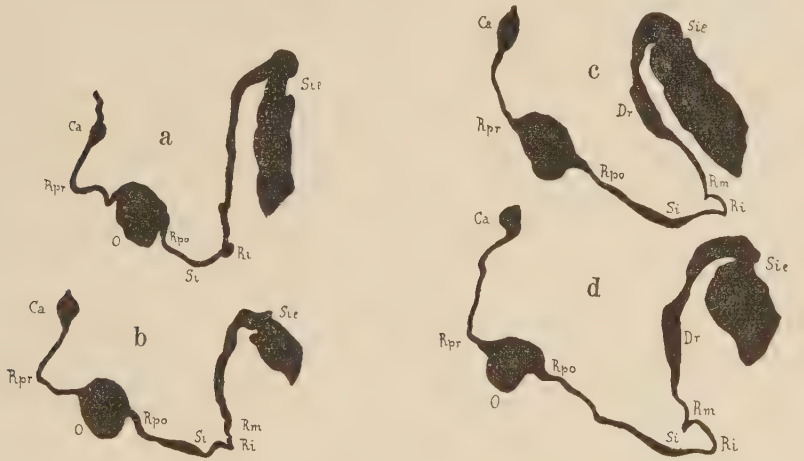

Fig. L.

Längsschnitte durch das Unterhirn der Embryonalstadien (median).
a Medianschnittstadium IV. b Medianschnittstadium III. d Medianschnitt II.
a 17 : 1, b, c, d 14 : 1.
Bezeichnungen s. Fig. O.

statt frontodorsalwärts, wie bis dahin. Die Lagerungsänderung der Drüse ging folglich in einer der Aufrichtung des ganzen Schnauzenteils entgegengesetzten Richtung vor sich. Sie schreitet postembryonal in demselben Sinn fort, sodaß die Längsachse der Drüse beim Erwachsenen von vorn oben nach hinten unten gerichtet ist. Auch am Hypothalamus ist der früher erwähnte Richtungsausgleich der Schädelachse nicht spurlos vorübergegangen. Die an die Drüse grenzende Partie des Trichters ist jedenfalls durch den Eintritt der Carotiden und ihre Verzweigung schon früher fixiert gewesen. Die Achse der frühern Knickung scheint ungefähr in der

Mitte der Zwischenhirnbasis zwischen Sinus infundibuli und Recessus postopticus zu liegen. Wenigstens läßt sich eine Querfalte, die an jener Stelle die Zwischenhirnbasis durchfurcht, als Resultat des Richtungsausgleichs deuten. Da der Opticusantritt wiederum einen Fixpunkt vorstellt, so ist die Entstehung der Falte beinahe unvermeidlich.

Der Ort der Faserkreuzungen im Chiasma, fast tafelförmig im vorhergehenden Stadium, ist nun kappenförmig gebogen, wie W. Müller (11) auch bei Selachiern erwähnt. Er senkt sich etwas ventralwärts ein. Dadurch werden Recessus praeopticus und postopticus besonders scharf gezeichnet. Dicht über dem Chiasma, hinter dem Recessus praeopticus, stülpt sich der 3. Ventrikel, jederseits hufeisenartig über den Opticus sich legend, aus. Je ein Schenkel des Hufeisens greift dorsal, der andere ventral dem Opticus entlang. Der dorsale Ast erstreckt sich bis zu $^1/_4$ Opticuslänge und hat dreieckigen Querschnitt. An seiner Außenfläche verzweigt sich ein Ästchen der Ophthalmica. Die doppelten Aussackungen sind Überreste des frühern Augenblasenstiels und bestehen nur aus Epitheliosa. Dazwischen ist der basale Teil der Lamina infraneuroporica schwach verdickt und pilös. Der Sinus infundibuli ist nur noch eine ganz flache Bucht. Die Mamillarbucht ist caudalwärts durch eine tief einspringende Falte der Gehirnwand scharf gegen den Recessus infundibuli abgesetzt. Das Gebiet der retroinfundibularen Kreuzungen ist wiederum besser ausgebildet.

Die größte Differenz aber mit dem vorherigen Stadium weist der Processus infundibularis auf. Wie bereits erwähnt, ist er dorsal scharf abgegrenzt. Seine Einmündung in den 3. Ventrikel ist queroval. Die ventralen Teile der Seitenwände und die schmale Basis haben sich ganz eingestülpt, bilden eine sekundäre Blase, die seitlich zusammengedrückt ist und deren Wände symmetrisch in Falten und Krypten gelegt sind. (Vgl. Fig. K, welche den Umwandlungsmodus des Recessus infundibuli in Querschnitten, von vorn nach hinten fortschreitend, zeigt.) Die obern Partien der frühern Seitenwände blähen sich beiderseits stark auf. Im caudalen Recessusgebiet legen sie sich als einfache, kuglige Hülle um die sekundäre Blase, die in der obern Medianzone wiederum tellerförmig eingefaltet ist; weiter vorn legen sich die aufgebauschten Seitenwände als paarige Blasen dem medianen Einfaltungssystem zur Seite. Nahe der Einmündung in den 3. Ventrikel sind die obern Seitenwandteile noch normal und nur die untern gefaltet.

Die Epithelauskleidung des Hypothalamus verhält sich ähnlich wie in den vorhergehenden Stadien. Über der Opticuskreuzung und der Decussatio retroinfundibularis liegt auch in der Medianzone zylindrisches Epithel. Nur eine dünne Schicht Nervenfasern mit 2—3 Reihen großer Ganglienzellen verbindet die Ganglienmassen der Mamillaria, die noch nicht stark gesondert sind. Im hohen vielschichtigen Cylinderepithel des Sinus infundibuli sitzen mehrere Reihen großer, schwach gefärbter Ganglienzellen. Kleine, stark gefärbte Zellkerne mit einem dünnen, feinfaserigen, radiärgestreiften Polster überdecken die Ganglienzone nach außen. Ganz allmählich geht diese Wandstruktur in diejenige des Recessus infundibuli über. Die äußere, dünnwandige Blase des Recessusgebiets wird durch ein schwach erhöhtes Epithel mit kleinen, flaschenförmigen Kernen im Zellhintergrund ausgekleidet. Dazwischen sitzen spärliche, etwas größere, rundliche Ganglienzellen. Ein dünnes Fasergeflecht umsäumt diese Epithelzone nach außen. In den Seitenteilen und Krypten der innern, dickwandigen Blase ist das Epithel wieder höher mit reichlichen Ganglien- und Neurogliazellen und teilweise sehr dickem Überzug von Fasergeflecht.

Die Orohypophysis füllt mit ihren Drüsensträngen und Gefäßschlingen 2 Drittel der Länge und 1 Drittel der Höhe des Hypophysencavums aus. Da das Dorsum ephippii dorsal bis in die Mitte des Recessus mamillaris reicht, dort mit kolbiger Verdickung endigend, so ist der Türkensattel in diesem Stadium relativ groß, trichterförmig, mit ventrocaudal gerichteter Achse. Die Achse der Drüse jedoch ist, wie schon erwähnt, horizontal gestellt. Die obere Hälfte der Höhle wird durch den umgewandelten Recessus infundibularis eingenommen. Von der Drüse hat sich nun deutlich ein Lobus terminalis sive anterior abgesondert. An der frontalen Berührungsstelle Drüse—Recessus, wo die 2 Hauptäste der für die Drüse bestimmten Venen an sie herantreten und die beiden Carotiden eine laterofrontale Biegung bilden, entspringt er median als dünner Drüsenteil, reich an Gefäßschlingen. Die ihn einhüllende Pia ist leicht pigmentiert.

Greifen wir kurz die Hauptpunkte aus den Entwicklungsphasen der Hypophyse heraus. Das erste beobachtete Stadium ist das gestielte Knospenstadium. Eine 3lappige, dorsale und eine einfache, ventrocaudale Knospe sitzen an dem dünnen, hohen Stiel. Das Infundibulum ist noch ohne Recessus, ein einfacher Sack. In der Folge atrophiert der Stiel. Sein oberer Teil,

die mediane Partie der dorsalen Knospe sowie die ganze ventrale wandeln sich durch Einfaltung ihrer Wände zunächst in Drüsenschläuche, später beinahe vollkommen in solide Zellenstränge um. Die lateralen Partien der obern Knospen bilden die Seitenknospen. Langsam tritt der Trichterteil mit dem Recessus infundibuli hinzu, dessen aktives Wachstum schon W. Müller (11) und W. His (50) betont haben. Aus aktivem Wachstum, verbunden mit aktiver Formveränderung resultiert das doppelt und 3fach gefaltete System der Infundibulardrüse. Während einem bestimmten Stadium der Sattel- und Oblongatabeuge, unter dem Einfluß der Ausbildung von Nasen- und Ohrkapsel, am Ende der Periode der präponderierenden Wachstumsgeschwindigkeit der Gehirnmasse, erfolgt die Angliederung des Infundibularteils an den Drüsenteil der Hypophyse. Fortgesetztes Ausstrecken der Gehirnachse im Gebiet der Sattelbeuge preßt die beiden Organteile gegen und zum Teil ineinander. Erst nach dem Beginn der zweiten, definitiven Ausstreckungsperiode, am Ende der Embryonalzeit, beginnt das eigentliche Wachstum der Hypophyse verbunden mit einer vermehrten Vascularisation.

Mit in den Aufbau der Hypophyse einbezogen wird auch das den Sinus infundibuli bildende Polster. An seiner Außenfläche inseriert die Pars terminalis der Orohypophyse, wahrscheinlich die Epitheldifferenzierungen im Innern teilweise bedingend. Stets liegen an der Ursprungsstelle des Lobus terminalis aus der übrigen Drüsenmasse die Carotiden dicht laterocaudal, wenden sich aber sofort laterofrontalwärts, um in die Gehirnhöhle zu entrinnen. Nie habe ich an der Stelle direkte Vascularisation durch die Arterie finden können. Erst nach der Kommunikation mit der Basilaris sendet die Carotis ihre Zweige frontalwärts an den Gefäßplexus des Unterhirns.

C. Vergleich mit den Formen anderer erwachsener Reptilien.

Nach dieser ontogenetischen Entwicklungsreihe des Recessus infundibularis möge die Beschreibung einiger Befunde an andern erwachsenen Reptilien folgen.

Am einfachsten verhält sich bei den untersuchten Arten der Recessus infundibuli von *Testudo graeca*. Als ein stark dorsoventral abgeplatteter Sack, dessen Wände teilweise sogar aufeinanderliegen, lagert der nervöse Teil über der drüsigen Hypophysis. Durch eine Pialamelle, die teilweise von Gefäßen durchsetzt wird, ist er von seiner Unterlage geschieden. Caudal spaltet er sich nur kurz und

zu äußerst in 2 Lappen. Frontal legen sich jederseits 2—3 aufeinanderfolgende, aufgeblähte Ausbuchtungen teilweise über die Orohypophysis hinunter. Kurz vor der Einmündung ins Infundibulum schiebt sich die ventrale Wand des Recessus in 5—6 Längsfalten zusammen, die auch auf die breite caudale Partie des Zwischenhirnbodens übergreifen. Sie besteht aus einem dicken, feinfaserigen Nervenpolster von hohem Epithel besetzt. Kleine Zellkerne sind in das Polster eingestreut. Die dorsale Recessuswand dagegen ist glatt über die ventrale gespannt und besteht nur aus ganz schmalem Faserbesatz und einer Schicht Zylinderepithel. Der Eingang ins Infundibulum ist eine Querspalte. Gegen das Chiasma wird der Boden des Zwischenhirns schmal bis auf $^1/_{10}$ seiner caudalen Breite. Die Längsfalten verschwinden, zunächst an der innern Wand, dann aber auch äußerlich vollständig. In diese nach vorn auslaufenden Falten nun verzweigt sich die Pars terminalis der Orohypophysis. Sie besteht nur zu einem verschwindend kleinen Teil aus Drüsenepithel. Dén Hauptbestandteil des wiederum Tförmig ansetzenden Lobus anterior bilden die reichverschlungenen Capillaren. Sie füllen die externen Falten am Gehirnboden ganz aus. Nur eine zarte, pigmentlose Bindegewebslamelle umgibt den innerhalb der Pia sitzenden Lobus. Seine caudale Fortsetzung wird durch den dorsalen Teil des Lobus medius der Orohypophysis gebildet. Er besteht bei *Testudo graeca* aus einem dorsoventral abgeplatteten Sack, der horizontal über die untere Partie der Drüse gelegt ist und lateral über sie herunterhängt. Dieses Gebilde hat jedenfalls Bela Haller (100) den Anlaß zur Konzeption seines Begriffs Sammelschlauch gegeben; es sieht vielleicht auch auf rasch durchmusterten Sagittalschnitten ähnlich aus. Seine Wände bestehen aus 3—4reihigem Cylinderepithel mit flaschenförmigen Epithelzellen. Kleine, stark gefärbte Kerne mit wenig Protoplasma wechseln ab mit großen, blassen Kugelkernen und großem Protoplasmabesatz. Das Innere des Sacks, dessen dorsale Wand die ventrale beinahe berührt, ist von einem dichten Coagulum erfüllt. Die ventrale Partie der Drüse besteht aus mäandrisch verschlungenen Schläuchen mit kleinen und großen, oft ganz reduzierten Lumina. Ebenfalls mehrfach geschichtetes Cylinderepithel setzt die Wände der Schläuche zusammen. Doch treten die kleinen, schwach gefärbten Kernformen fast ganz zurück. Die Kerne sitzen im Zellhintergrund, der vordere Zellteil ist mit Plasma angefüllt. Reichliches, doch pigmentloses Bindegewebe hüllt die einzelnen Schläuche ein. Da der Plasmabesatz

dem dorsalen Sack fehlt, ist es möglich, daß die Anwesenheit von Plasma einen bestimmten Funktionszustand andeutet.

Ein weiteres Umwandlungsstadium des Recessus infundibuli bietet *Emys europaea*. Kurz nach seinem Eintritt in die Fontanelle unter dem bindegewebig verlängerten Dorsum ephippii besitzt der Recessus die Form eines breiten etwas abgeflachten Sacks. Ventral bildet er die direkte Fortsetzung des stark verbreiterten Trichterbodens. Zunächst wird er wenig caudalwärts in 6—8 senkrecht und parallel zueinander verlaufende Krypten eingeteilt. Die lateralsten Krypten bilden seitlich sekundäre Falten und Divertikel. Weiter caudal verzweigt sich auch das zweitäußerste Kryptenpaar. Die dendritischen Verästelungen der Lumina greifen immer mehr median, bis schließlich der ganze Recessus in lauter dünne, epitheliale, vielfach gewundene Ausstülpungen zerfällt. Sie nehmen vollständig den Charakter von Drüsenschläuchen an. Indessen liegen zwischen ihnen dünnere, bindegewebige Septa und fast keine Capillaren. Im Bereich der größern Krypten bestehen die Wände aus einfachem, hohem Cylinderepithel mit dunkelgefärbten, kleinen Nervenzellen in einer Schicht fein verflochtener Fasern. Die letzten und kleinsten Faltungen aber sind rein epithelial, aus 2—3schichtigem Epithel mit größern und kleinern, rundlichen Zellkernen und viel Protoplasma zusammengesetzt.

Bei den übrigen Teilen des Unterhirns fällt besonders die eigentümliche Stellung des Chiasmas auf. Der Ort der Faserkreuzungen bildet eine senkrechte Platte, die dorsal etwas caudalwärts geneigt ist. Der Recessus praeopticus bildet fast einen senkrechten Winkel, die Überreste des Augenblasenstiels sind in oral-caudaler Richtung breite, fast geschlossene Taschen. Der Recessus postopticus ist durch kreuzende Tuberfasern verwischt. Im Bereich des Sinus infundibuli ist die Lamina postoptica nur schwach verdickt. Der epitheliöse Sinus superior scheint in den Recessus infundibuli mit einbezogen zu sein. Beim Übergang des Recessus infundibuli in den Recessus mamillaris wird das Epithel stark erhöht und 2reihig mit vielen dunklen Kernen ausgefüllt. Der Recessus mamillaris besitzt niedrigeres Epithel mit dünnem Faserbelag. Er ist gut ausgeprägt, da das Gebiet der Decussatio retroinfundibularis stark in den Ventrikel vorspringt. Das Lumen des Ventrikels im Unterhirn hat die Form eines 3seitigen Prismas mit dorsaler Kante. Überdies erscheinen die Wandteile lateral vom Recessus mamillaris stark aufgeblasen.

Die Orohypophyse ist ein dorsal plattgedrückter Körper, vorn und hinten etwas ausgespitzt, ventral mit schwacher Kante, 4mal so lang wie hoch. Seine Längsachse ist horizontal gerichtet und erstreckt sich frontal bis senkrecht unter den hintern Teil des Chiasmas caudal bis zur Oculomotoriuswurzel. Hinten bildet die Orohypophyse eine schwache Konkavität, um den Recessus infundibuli aufzunehmen. Sie besteht aus mäandrisch verschlungenen Drüsensträngen, deren histologische Struktur G. Sterzi (129) des genauesten beschrieben hat. Dorsofrontal lagert ihr eine dünne Schicht längsverlaufender Drüsenschläuche auf, das Analogon des dorsalen Sacks bei *Testudo*. Von dieser Schicht entspringt im Bereich des Sinus infundibuli der Lobus terminalis mit kurzem Ansatzteil. Rasch verbreitert er sich am Infundibulum als dorsoventral flachgedrücktes Gebilde. Reusenartig senken sich die verzweigten Gefäßschlingen in die Substanz des Unterhirns in einen kleinen Haufen Ganglienzellen dicht neben der Medianlinie. Am ventralen Rand der Drüse entspringt, in dünnes Bindegewebe eingehüllt, ein einzelnverlaufender Drüsenstrang von einer Gefäßschlinge begleitet. Das mediane Gebilde endigt in einer candalen kleinen Knochenhöhle ohne weitere Differenzierung. — Die Drüse liegt ventral dem Basisphenoid auf. Wenig lockeres Bindegewebe füllt vorn und hinten das im ganzen prismatische Cavum aus. Die Carotis zieht ohne vorherige Kommunikation lateral von der Drüse an der Grenze zwischen Oro- und Neurohypophyse, frontodorsalwärts mit lateraler Biegung am Ursprung der Pars terminalis.

Schon Stieda (60) und W. Müller (11) beschreiben die Hypophyse der Schildkröte. Beider Autoren Angaben sollen für *Emys* und *Testudo* gelten. Da aber die Organe der beiden Tiere so verschieden gebaut sind, so ist die Beschreibung für keins der Tiere in toto richtig, sondern gilt bald für die eine Art, bald für die andere. Stieda gibt Pigment in der Hypophyse an, doch konnte ich weder bei *Testudo* noch bei *Emys* solches finden, nicht einmal im Bindegewebe der Sattelgrube. Trotzdem er den Gegensatz zwischen Recessus infundibuli und der aus dorsaler und ventraler Partie zusammengesetzten Drüse betont, so hat er wohl die Strukturverhältnisse des Organs nicht ganz richtig dargestellt, denn seine quantitativen Größenverhältnisse der beiden Bestandteile stimmen nicht mit den von mir gefundenen überein. G. Sterzi (129) hat die histologischen Verhältnisse der „parte media della ipofisi, che circonda il lobo nervoso“ so genau beschrieben, daß ich seine „parte

media“ sogleich als den zu Krypten umgewandelten Teil des Recessus infundibularis erkennen konnte. Auch stimmen die Lageverhältnisse ganz genau mit dem auf Querschnitten prächtig zutage tretenden Recessus. Die zwischen den einzelnen Epithelialwindungen auf Sagittalschnitten sichtbaren Inselchen feinster Nervenfasern und die Anwesenheit von viel Protoplasma gaben Sterzi die Veranlassung. große Tropfen hyaliner Substanz zu beschreiben. Auch zeichnet er im Medianschnitt von *Emys* eine Carotis, trotzdem keine Kommunikation stattfindet.

In dritter Linie möchte ich den Recessus infundibuli von *Lacerta ocellata* zum Vergleich beiziehen. Er läßt sich zwanglos an die Formen bei *Emys* anschließen. Die äußern Umrisse sind dieselben; bloß tritt bei *Lacerta* die Nervensubstanz als solche an Masse noch mehr zurück. Gleich hinter der Grenze zwischen Recessus und Infundibulum sind die Wände der Neurohypophyse stark gefaltet. Das Lumen ist in eine Unzahl kleiner Krypten abgeteilt, die gleich nach ihrer Bildung rein epithelial und zu einzelnen Schläuchen und Zellensträngen abgegliedert werden. Aus nervöser Substanz umgewandelte Epithelstränge bilden deshalb auch bei *Lacerta* den Hauptbestandteil des Recessus, welchen Sterzi bei *Varanus avenarius* und *Lacerta viridis* wiederum als „parte media della ipofisi“ beschreibt. Bei *Emys* liegt die Grenze zwischen Drüsensträngen nervöser Abkunft und denen der Orohypophysis sozusagen in einer Fläche, doch bei *Lacerta ocellata* greifen die Drüsenschläuche ineinander, sodaß die Grenze der beiden Gebilde schwer zu verfolgen ist.

Die Orohypophysis ist ein einheitlicher, dorsoventral flachgedrückter, ovoider Körper mit frontal und schwach dorsal gerichteter Spitze. Sie reicht caudal bis senkrecht unter den Oculomotoriuskern, frontal unter die halbe Länge der Lamina postoptica. Der Recessus infundibuli läßt nur die frontale Spitze der Orohypophysis unbedeckt, caudal hängt er sogar über sie hinunter. Ein Lobus terminalis fehlt gänzlich. Die Gefäße können deshalb auch nicht mit diesem Hypophysenteil ans Unterhirn ziehen, sondern kommen caudal aus dem Gebiet hinter dem Zwischenhirn und bilden nur einen kleinen Gefäßplexus. Auch die kleine Ansammlung von Ganglienzellen am lateroventralen Tuberrand fehlt vollständig. — Durch einen langen Knochenkanal kommt die Carotis interna in die Sella turcica, vor ihrem Eintritt einen Ast an den Gaumen abgebend. Ohne Kommunikation mit der Arterie der andern Seite zieht sie caudal und etwas

lateral von der Hypophysis in die Gehirnhöhle, um mit der median vom Oculomotorius verlaufenden Basilaris zu konfluieren. Eine kleine, relativ sehr kleine Ophthalmica folgt dem Oculomotorius. Die andern Äste verlieren sich am Zwischenhirn und an der Haube. Die Drüse liegt, von wenig schwach pigmentiertem Bindegewebe umgeben, in eine Muskelmasse eingebettet. Der Venensinus, der bei *Hatteria* die ganze, dorsocaudale Partie der Sattelgrube erfüllt, ist bei *Lacerta* in kleinere Abteilungen ventral und caudal von der Drüse zersprengt. Der hintere Teil der Sattelgrube ist nur durch einen dünnen Fortsatz des Basisphenoids von der Mundhöhle abgeschlossen. Die Lamina postoptica ist sehr dünn. Das Chiasma liegt beinahe ganz außerhalb des 3. Ventrikels. Nur die Decussationes transversa et supraoptica ventralis bilden im Lumen einen kleinen Wulst. Der Sinus infundibuli ist scharf gezeichnet, da sein caudaler Schenkel durch den Recessus infundibuli dorsalwärts gebogen wird. Im Bereich des Sinus infundibuli resultiert daraus eine kleine Ausweitung des sonst engen Trichterlumens. Das Epithel des Sinus dagegen ist wenig differenziert, die Verdickung der Faserlage sehr gering. Beim Umbiegen der Gehirnwand aus dem Recessus infundibuli in den schwach entwickelten Sinus dorsalis verdickt sich die Wand; das Epithel wird 2 und mehrreihig; in dem Faserbelag liegen große, blasse Ganglienzellen. Diese Differenzierung erinnert an *Emys*, nur ist sie bei *Lacerta* weiter fortgeschritten. Statt einer Gefäßschlinge wie bei *Emys*, liegt bei *Lacerta* ein beträchtlicher arterieller Blutsinus außerhalb der Gehirnwand. Der Recessus mamillaris ist beinahe rein epithelial, dünner als bei *Hatteria*. Das Gebiet der Decussatio retroinfundibularis springt weit in das Ventrikellumen vor, sodaß der frontale Teil der Haube horizontal zu liegen kommt. In den Seitenwänden des Hypothalamus stimmt *Lacerta* mit *Hatteria* überein.

Ganz analog, nur etwas extremer gebaut, ist die Hypophyse von *Chamaeleo*. Die Sattelgrube ist wenig tief, nach oben durch das stark bindegewebige Dorsum ephippii fast ganz verschlossen. Die durch Basi- und Parasphenoid gebildete Basis ist eine dicke, sparrige, ganz ossifizierte Knochenplatte. Lateral wird die Hypophyse vom Abducens und den Musculi pterygoidei interni flankiert. Sie ist oben gewölbt, unten flach dem Basisphenoid eng anliegend. Oral stößt sie direkt ans Präsphenoid, caudalwärts an den großen Sinus cavernosus. Das Organ wiederholt genau die Form des ihm zu Gebot stehenden Raums. Normal zu einer Gehirnachse: Mitte Oblongata—Mitte Vorderhirn, reicht es frontal senkrecht unter die

vordere Hälfte des Mittelhirndachs, caudal unter den hintern Cerebellarrand. Seine Längsachse ist parallel dem frontalen Schenkel der Nachhirnbasis. Die Carotiden ziehen aus einem langen Knochenkanal unter die Sella turcica, kommunizieren zunächst, ziehen dann, die Orohypophysis flankierend, frontodorsalwärts und teilen sich in eine starke Ophthalmica und den Kommunikationsast mit der Basilaris. — Ventromedian, die hinterste Spitze ganz beherrschend, liegt die kompakte Orohypophysis mit ihren dicken Drüsenschläuchen im Cavum. Eine zarte Membran hüllt die einzelnen Zellenstränge ein. Sie liegen eng aneinander mit verhältnismäßig wenig Capillaren dazwischen. Ihr Lumen ist meist ganz reduziert, da die hohen Epithelzellen zusammenstoßen. Die einzelnen Zellwände sind fast immer ziemlich gut zu erkennen. Große elliptische Kerne, seltner rundliche Formen, sitzen in wenig Protoplasma gebettet zwei- oder dreireihig hintereinander. Oral stößt die Orohypophysis mit ihrer ganzen Vorderfläche an die Basis des Zwischenhirns. Vermittels einer stark bindegewebigen Schicht wuchert sie mit wenigen Drüsenschläuchen an die Außenfläche des Sinus infundibuli. Zapfenförmig, relativ wenig Capillaren bergend, greift sie in die Gehirnsubstanz ein. Dieses frontal der Drüse aufsitzende Gebilde ist der Lobus terminalis, hier nicht als freie Verbindungsbrücke zwischen Drüse und Sinus infundibuli ausgespannt, sondern hart zwischen beide Gebilde eingekeilt. Nur median ist er, von der Ventralseite betrachtet, etwas sichtbar. Weitaus den größten Teil der Hypophyse aber bildet der Recessus infundibularis. Er legt sich ganz über die Orohypophysis, nur ihre caudale Spitze unbedeckt lassend. Zu beiden Seiten hängt er wulstartig über sie hinunter (gerade wie W. Müller vom Rochen erwähnt), sodaß auch in der Seitenansicht nur die caudale Spitze sichtbar ist. Median ist er tief in das Rachenhautderivat eingekeilt. Vom frontalen Ende des Dorsum ephippii biegt eine bindegewebige Spange zurück und nach unten bis auf die Orohypophysis, den Recessus infundibuli vom übrigen Cavum gegen den Sinus cavernosus abschließend. Von dieser Spange strahlen auch starke Bindegewebszüge zwischen die einzelnen Teile des Recessus parallel und horizontal nach vorn. Der Recessus infundibuli ist beinahe ganz in dicke Drüsenschläuche umgewandelt. Nur ein kleiner, ovaler Teil ist nervös geblieben. Jedoch ist das Lumen ebenfalls in viele Krypten eingeteilt und das mediane Bodengebiet längsgefaltet. Von diesem nervösen Teil aus strahlen zunächst fingerförmige Fortsätze caudalwärts, die bald hinter ihrem Entstehungspunkt rein epithelial

werden und zu Drüsenschläuchen auswachsen, deren Kaliber größer ist als dasjenige der darunter liegenden Zellstränge der Orohypophysis. Eine dicke Membran mit kleinen, stark gefärbten Kernen begrenzt die einzelnen Schläuche. In den hohen Cylinderzellen liegen große, kuglige und elliptische, blasse Kerne, daneben kleinere, spindelförmige und dreieckige, stark tingierte Formen in viel Protoplasma, das wie wolkiges Secret aussieht, eingehüllt. Das noch nervöse Recessusgebiet, dicht hinter dem Infundibulum, ist ziemlich dünnwandig. Wenige große Ganglienzellen sitzen in einem Geflecht von Neuroglia und wenig Nervenfasern. Gegen das Umwandlungsgebiet hin werden die Ganglienzellen häufiger.

Schon der caudale Boden des Zwischenhirns ist gefaltet. Genau in der Medianebene ist er vom Chiasma bis zum Recessus infundibuli gleichmäßig dünn. Zu beiden Seiten aber wölbt er sich empor, bildet 2 stark längsgefurchte, zerklüftete Wülste. Sie sind faltenartig angeordnet und stoßen median beinahe zusammen. Hohe Epithelzellen, in deren Hintergrund Ganglienzellen sitzen, umsäumen überall die Konturen. Da das Chiasma ganz außerhalb des Ventrikels liegt, ist kein Recessus postopticus ausgebildet. Die präoptische Bucht dagegen ein flacher Winkel, welche durch die frontodorsalwärts gerichtete Lamina infraneuroporica nur schwach angedeutet ist. Der Recessus mamillaris bildet eine ziemlich tiefe Falte, in der Medianebene rein epitheliös, wie ihn W. Müller für die Selachier schildert. Ganz niedriges Epithel überzieht auch das verdickte Decussationsgebiet, das einheitlich gebaut ist. Die Haube ist relativ dünn. Der Sulcus interencephalicus indes, dessen Form wesentlich durch die Stellung und Form der Oculomotoriuskerne bedingt ist, erscheint bei Chamaeleo tief und scharf ausgeschnitten. Beim Übergang des Hypothalamus in den Thalamus ist das Lumen des 3. Ventrikels eine sagittale Spalte. Ventralwärts wird es weiter, und der Boden des Ventrikels ist verbreitert wie bei *Testudo* und *Emys*. In der Mamillargegend finden sich große, laterale Ausbuchtungen in der dünnen Gehirnwand vor.

D. Schlußfolgerungen, die sich aus der vergleichenden Beschreibung ergeben.

An die eben beschriebenen Formen reihen sich die Verhältnisse der *Hatteria* an. Der Recessus infundibularis ist wohl bei der Brückenechse morphologisch am kompliziertesten gebaut. Seine

histologische Struktur stimmt mit Formen wie *Emys*, *Lacerta* und *Chamaeleo* vollkommen überein. Was die Differenzierung des Sinus infundibuli anbetrifft, nimmt *Hatteria* eine Mittelstellung ein. *Lacerta* hat kaum eine Andeutung, *Testudo* und *Emys* eine verhältnismäßig schwache Ausbildung des Infundibularpolsters. Bei *Hatteria* finden wir typische Entwicklung des Gebildes; *Chamaeleo* besitzt die reichste Entfaltung. Hand in Hand mit der Ausbildung des Sinusepithels geht die Differenzierung des Lobus terminalis der Hypophyse. Bei *Lacerta* ist an seiner Stelle ein reduzierter Gefäßplexus, ohne Zusammenhang mit der Drüse. *Testudo* besitzt einen kleinen, meist aus Gefäßen bestehenden Lobus; bei *Emys* ist er in toto ausgebildet, doch nur mit schwachem Ansatzteil. Der Lobus terminalis von *Hatteria* ist in stammförmigen Ursprungsteil und 2gablig ausgebreitete Verzweigung gegliedert. Er besitzt den reichlichsten Anteil an Drüsensträngen, jedoch bei 3 Exemplaren verschieden stark. Bei *Chamaeleo* ist schon der Ansatzteil an der Drüse verdickt, der Lobus terminalis ein sagittal fächerförmig ausgebreitetes Gebilde, das mit verhältnismäßig großer Fläche an der Zwischenhirnbasis inseriert.

Wahrscheinlich ist diese Pars terminalis der Hypophyse das Endprodukt der Seitenknospen an den frühern Embryonalstadien. Jene Gebilde konnten verfolgt werden bis zur Zeit, wo sie median von der Carotis blattartig zusammengepresst, schwach frontalwärts schauend, an die übrige Drüse angedrückt waren. In einem folgenden Stadium war bereits der Lobus terminalis gebildet, mit Form und Eigenschaften des Organs am erwachsenen Tier. Es ist sehr wohl denkbar, daß die Lobi laterales, statt sich von der übrigen Drüsenanlage loszulösen, zunächst in lange, schlauch- oder zellenstrangartige Gebilde auswachsen, die sich dann median zusammenlegen und zum unpaaren Lobus terminalis werden. Der Venensinus, mitten im Ursprungsgebiet der Pars terminalis bei *Hatteria* (siehe S. 67), deutet auf einen paarigen Ursprung. Auch ist die Stellung der Carotiden zu merkwürdig, als daß sie nicht irgendwie mit der Bildung der Lobi laterales und später des Lobus terminalis im Zusammenhang stände. So haben *Hatteria* und *Chamaeleo* einen wohl entwickelten Lobus terminalis. Die Carotiden ziehen nach vorheriger Kommunikation hart an der Hypophyse vorbei, die Drüse auf ihrem ganzen Verlauf stark einschnürend, oral dorsalwärts. Bei beiden Tieren streifen sie dicht an der Ursprungsstelle des Lobus terminalis aus der übrigen Drüsenmasse vorbei. Bei *Emys* und *Testudo* ziehen die Arterien oraldorsalwärts ohne vorherige Kommunikation, weniger

dicht an der Drüse vorbei, ohne direkte Einschnürung zu bewirken. Im Ursprungsbereich des Lobus terminalis biegen sie bei *Emys* ziemlich stark median ein, um sich sogleich lateralwärts in die Gehirnhöhle zu wenden. Der Lobus terminalis ist noch immer gut, doch weniger scharf entwickelt. Der Anteil von drüsigen Zellensträngen wird geringer. Bei *Testudo* treten die Carotiden erst seitlich von der Drüse ins Cavum ein. Plötzliche mediane Annäherung unterbleibt gänzlich. Der Lobus terminalis besteht in der Hauptsache aus Gefäßschlingen. Der Anteil von Drüsengewebe ist sehr gering. Auch bei *Lacerta* unterbleibt die Kommunikation der Arterien. Doch statt lateral von der Drüse frontodorsalwärts zu ziehen, begeben sie sich caudal von der Drüse in die Gehirnhöhle und helfen den Blutsinus am caudalen Zwischenhirn bilden. Sekundär greifen sie am Unterhirn frontalwärts und bilden den kleinen, größtenteils arteriellen Gefäßplexus an der Außenfläche des Sinus infundibuli. — Der Lobus terminalis fehlt vollständig. An seiner Stelle liegt ein kleiner Strang Bindegewebe, dessen Fasern in der Richtung des Lobus terminalis orientiert sind, aber nur bis an die Pia reichen. Die bindegewebige Lamelle, die vom caudalen Fortsatz des Präsphenoids zwischen Gehirn und Hypophyse bis zum Eintritt in den Recessus infundibuli greift, setzt im Umkreis jenes Bindegewebsstrangs aus. E. Gaupp (51) beschreibt bei 4,5 mm langen *Lacerta*-Embryonen die Bildung der Lateralknospen, dicht median von den Carotiden. Er konnte auch ein Loslösen von der übrigen Drüsenanlage beobachten, sowie die teilweise Reduktion der Gebilde. Mit dieser Beobachtung Gaupp's steht notwendig in Zusammenhang die Tatsache, daß der Lobus terminalis bei der erwachsenen *Lacerta* fehlt. Für die Embryonalentwicklung anderer Reptilien ist jedoch die Loslösung der Lobi laterales von der Hypophyse nicht beobachtet worden. Die oben geschilderten Verhältnisse des Lobus terminalis deuten vielmehr darauf hin, daß die Lobi laterales sich nicht loslösen, sondern, wie oben erwähnt, sich zum Lobus terminalis dieser Reptilien umbilden.

Für den Lobus terminalis ist auch sein Reichtum an Gefäßen charakteristisch. Dies ist um so auffallender, da er stets aus einer relativ gefäßarmen Drüsenpartie seinen Ursprug nimmt.

Je stärker der Recessus infundibularis ausgebildet und zur Infundibulardrüse umgewandelt ist, um so mehr tritt die Orohypophysis in ihrer relativen Größe zurück. Bei *Testudo* bildet sie noch die Hauptmasse der Hypophyse, bei *Hatteria* ist die Neurohypophyse so groß wie die übrige Drüse, bei *Chamaeleo* überwiegt sie bedeutend

an Masse. Die reichlichste Gefäßverteilung, verbunden mit den dünnsten Zellensträngen, fand ich in der Orohypophysis von *Hatteria*.

Bei *Testudo* und *Emys* war die Längsachse der Drüse horizontal gerichtet, bei *Lacerta* schaute eine frontale Spitze schwach dorsalwärts. Bei *Hatteria* war die Hauptrichtung schief von oben vorn caudoventralwärts. Noch etwas mehr caudalwärts gerichtet ist die Spitze bei *Chamaeleo vulgaris*. Nicht ohne Bedeutung für die Verschiedenartigkeit dieser Verhältnisse ist der Grad der einzelnen Achsenkrümmungen des Gehirns. So stimmen z. B. Stellung und Form der Hypophyse im letzten Embryonalstadium der *Hatteria* überraschend mit den Befunden an der erwachsenen *Lacerta vivipara* überein (vgl. S. 18).

E. Vergleichung mit den entsprechenden Verhältnissen bei Selachiern.

Der Lobus terminalis der Reptilien (Vorderlappen Haller's, prolungamento anteriore del lobo inferiore Sterzi's) ist, wie schon W. Müller ableitete, das Homologon des Lobus terminalis der Selachier, sowohl seiner Lage nach, zwischen Unterhirn und oralem Umfang des Lobus medius der Orohypophyse, als auch vermöge seiner Beziehungen zu den innern Carotiden. Vermutlich ist er bei den Selachiern auch ähnlich entstanden wie bei den Reptilien. U. Rossi (125) nämlich beobachtete an Embryonen von *Torpedo ocellata* von 17 mm, 26 mm, 52 mm ein stetes Wachstum der Lobi laterales. Bei Embryonen von 63 mm und mehr zeigte sich ein Stillstand im Wachstum. „Negli stadî ulteriori di sviluppo i lobi laterali hanno un accrescimento che non procede più ... Però in una testa adulta i lobi laterali mancano per tutto.“ Rossi konnte sogar eine teilweise Fusion der Gebilde, wie sie auch für Reptilien sehr wahrscheinlich ist (vgl. S. 88 ff.), beobachten. Nach einer solchen Ausbildung erscheint eine weitere Umwandlung der Lobi laterales zum Lobus terminalis wahrscheinlicher als ihre vollständige Reduktion.

Der übrige Drüsenteil, der Lobus medius [Hypophysenkörper Haller's (100) und Staderini's (115), parte inferiore Sterzi's (129)], der bei einzelnen Arten, wie bei *Testudo* und *Emys*, reinlich in dorsalen und ventralen Teil geschieden, bei *Hatteria* teilweise, bei *Chamaeleo* ganz einheitlich aufgebaut ist, stimmt jedenfalls mit dem Lobus medius der Selachier überein. Seine Lage und Beziehungen zur Neurohypophyse sind bei beiden Tierklassen dieselben. — Ein Analogon zum Lobus posterior der Selachier, eingeschlossen in

caudale Knochenhöhlen, wie Burckhardt (142) und Sterzi (129) beschreiben, konnte ich bei Reptilien nicht finden. Vielleicht ist der einzelne Strang mit der Gefäßschlinge bei *Emys* eine schwache Andeutung.

Was die Homologien des Unterhirns anbetrifft, so sind sie ebenfalls leicht erkennbar. Da ich das dem Saccus vasculosus der Selachier gleichwertige Gebilde im umgewandelten Processus infundibuli der Reptilien erblicke, so ist nur noch das übrige Trichtergebiet zu betrachten. W. Müller (11) unterscheidet bei einem 17 cm langen *Mustelus*-Embryo 3 Abteilungen am Infundibulum. Außer dem Saccus vasculosus beschreibt er eine dorsale, vordere und eine mittlere, mehr caudal gelegene Partie. Beim Übergang des Bodens der vordern Abteilung in die mittlere inseriert der Lobus terminalis der Orohypophysis. Diese Stelle würde dem Sinus infundibuli bei den Reptilien entsprechen. An der mittlern Abteilung unterscheidet Müller ebenfalls einen Sinus superior, dessen Rudiment bei Reptilien in dem kleinen Sinus superior sive dorsalis, dicht dorsal vom Eingang in den Recessus infundibuli, an der caudalen Zwischenhirnwand zu suchen ist. Den 2 Abteilungen würde also das ganze Infundibulum der Reptilien ohne Recessus infundibuli entsprechen.

Die beiden Gebiete sind also nicht streng voneinander geschieden wie bei den Selachiern, auch einfacher im histologischen Bau. Die komplizierte Struktur des Bodens und der Seitenwände, wie sie W. Müller beschreibt, ist nur im Sinus infundibuli und seiner nächsten Umgebung differenziert.

Das Infundibulum der Reptilien ist somit viel einfacher aufgebaut als dasjenige der von W. Müller beschriebenen Selachier. Auch der Saccus vasculosus ist bei Formen wie *Testudo* als Drüse angedeutet, beinahe noch auf dem Stadium des einfachen nervösen Hohlsacks. Bei Formen wie *Hatteria* und *Chamaeleo* dagegen ist er sowohl morphologisch als auch in bezug auf seine feinere Struktur mindestens so different wie bei den genannten Selachiern.

3. Die Decke des 4. Ventrikels.

Das Tegmentum rhombencephali von *Hatteria* ist noch nicht beschrieben worden. Wohl erwähnt Osawa (98), daß die Tela chorioidea superior (Decke des 3. Ventrikels) in die Tela chorioidea posterior (Decke des 4. Ventrikels) übergehe. Doch behauptet jede der

Epitheldecken ihre Individualität insofern, als die genaue Abgrenzung des Gebildes durch seine Anwachsstellen manifestiert wird.

A. Am erwachsenen Tier.
(Fig. M.)

Schon bei der Beschreibung der äußern Form des Gehirns (S. 7) wurde der feine Umschlagsrand der Rautenlippen erwähnt. Er beginnt zwischen den Hintersträngen an der Pia des Sulcus dorsalis, greift, leicht caudalwärts gebogen, sofort lateralwärts in der oben beschriebenen Weise. Vor dem Acusticusgebiet ist der Rand höher. In Form einer zunächst einwärts, lateralwärts gebogenen Falte, die frontalwärts langsam etwas höher wird, tritt er oberhalb des 1. Trigeminushauptkerns an das Cerebellum über. An

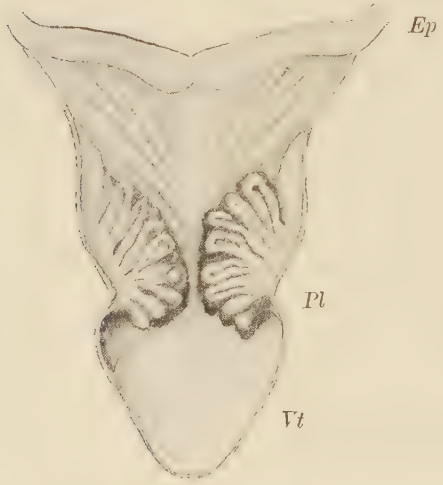

Fig. M.

Decke des 4. Ventrikels von *Hatteria punctata*, von unten gesehen. $7^1/_2 : 1$.

Vt Vesica terminalis.
Pl Plexus des 4. Ventrikels.
Ep Epencephalon.

den Seitenrändern des Epencephalons, wo die Körnerschicht frontalwärts vorquillt, zieht sich der Umschlagsrand wiederum in Form einer frontalwärts gerichteten, feinen Spalte auf der Grenze zwischen Molekularschicht und Körnerschicht hin, tritt dann aber oberhalb der halben Cerebellarhöhe auf die Molekularschicht über. An den laterodorsalen Cerebellumrändern richtet sich die Falte fast ganz auf. Am dorsalen Rand der Cerebellarlippe entsteht sie ganz frontal in der Molekularschicht und ist frontalwärts niedergedrückt (s. Medianschnitt I) (Fig. O).

Auf diesem Rand, der rings um die Rautengrube epithelial ausläuft, ruht die Decke des 4. Ventrikels. Ihr Epithel ist natürlich kontinuierlich mit den Epithelzellen des Rautengrubenrands verbunden. Die caudalen $^2/_5$ der Decke bilden eine hochgewölbte Endblase, die etwas breiter als lang ist. Sie ist meist durch eine quere Furche in 2 seitlich auslaufende Wülste geteilt, war jedoch an einem Exemplar prall gefüllt. Die Formänderung ist jedenfalls nur auf verschiedene Funktionsstadien zurückzuführen. Die Stelle der Wandung, welche die höchste Wölbung der aufgetriebenen Blase überspannt, ist in einem Umkreis von ca. $1^1/_2$ mm schwach verdickt. Mediocaudal spaltet sich von der Endblase ein medianes Piablatt ab, das sich als fein ausgezognes dreieckiges Band über den Rest der Blase und das frontale Ende des Sulcus dorsalis des Rückenmarks legt und die Blase an dessen Pia befestigt. Jedenfalls steht das piale Band in Zusammenhang mit einer gewissen Erhebung der Endblase über das Niveau der Rautengrube. Zwischen Band und Blasenwand lagern feine Gefäßschlingen.

Frontal von der Blase erhebt sich der mediane Teil der Rautengrubendecke in wenige Falten gelegt langsam dorsalwärts, dann im Bogen auf die Spitze des Epencephalons. Die Lateralpartien der Decke erheben sich vor der Blase stärker dorsalwärts, um über die paarigen Plexus zu ziehen, deren caudale Enden in den frontalen Teil der Vesica terminalis hineinreichen. Die Länge der Plexus beträgt wiederum beinahe $^2/_5$ der ganzen Rautengrubenlänge. Sie entstehen am lateralen Rand der Rautengrube je 3,5 mm von der Medianlinie entfernt, etwas mehr als $^1/_5$ der Rautengrubenlänge hinter dem Cerebellum. Hier tritt die Vena cerebri posterior in die Gehirnwand hinein. Sie verursacht 6—8 hintereinander liegende parallele Falten, die sich unter die eigentliche Decke schieben und fast bis zur Medianlinie vorspringen. Die frontalen Falten sind die tiefsten. Sie füllen die ganze Höhe des Ventrikels aus, dessen Decke hier schon stark gegen den dorsalen Cerebellumrand ansteigt. Die vorderste Falte ist auf einer Seite gegen die Medianlinie in 3 sekundäre Falten geteilt; 2 weitere Falten spalten sich in 2 Teile; die caudalen dagegen sind einfach, weniger hoch als die frontalen und weniger weit gegen die Medianlinie vorspringend. Oft legt sich die caudalste Falte gegen die Medianlinie unter den davor liegenden Falten frontalwärts. Am lateralen Rand der Decke ruft die Abgliederung der Falten verbunden mit einem starken Venenzweig eine Längsfalte über dem Umschlagsrand hervor, die sich zwischen

Plexus und Gehirnwand einwärts schiebt. Jede der parallelen Falten zerfällt sekundär fächerartig in ein System von Fältchen und Ausstülpungen, die dem Plexus eine zarte, schimmernde Oberfläche verleihen.

Die Masse der Plexus, deren Zugwirkung jedenfalls ventromedianwärts gerichtet ist, verursacht am frontalen, vom Cerebellum sich absenkenden Fünftel der Rautengrubendecke schräge Falten des Epithels, die caudomedianwärts ziehen, sodaß die von jeder Seite kommenden Falten abwechslungsweise die Medianlinie überschreiten und sich hier verlieren. Diesen Falten liegen auch kleine Gefäße zugrunde. Sie lassen sich jedoch durch die bloße Zugwirkung der Plexus entstandene deuten.

Vom frontalen Rand der Rautendecke spaltet sich, bevor sie ans Cerebellum ansetzt, ein Blatt ab, das frontal vom Cerebellum ventralwärts steigt und das Velum medullare anticum bedeckt. Ein zweites Blatt der Pia entsteht aus diesem Cerebellarblatt noch an dessen dorsalem Rand. Es zieht über die Lobi optici frontalwärts und verbindet sich mit der Piahülle des Pinealorgans. Zwischen die Lobi optici hinunter senkt sich ein tertiär abgespaltenes Blatt der Pia. Nur insofern hängen die Plexus des 3. und des 4. Ventrikels zusammen.

Die Decke besteht an den Rändern ringsum aus kubischen Epithelzellen, die rasch in Pflasterepithelzellen übergehen. Derjenige Teil der Decke jedoch, welcher durch die Gefäße zu Plexus umgewandelt ist, besteht wiederum aus kubischen Epithelzellen. Relativ mehr Piasubstanz ist in Form von pialem Bindegewebe in den Plexus des 4. Ventrikels verwoben worden als in die Struktur der Plexus hemisphaerium.

B. Embryonale Stadien.

Stadium des Medianschnitts IV. Das Cerebellum ist noch sehr klein (vgl. S. 40 ff. und Medianschnitt IV Fig. R). Das Tegmentum rhombencephali setzt an dem frontodorsalen Cerebellarrand an, greift dann, immer die frontale Falte bildend, mit dem ventral in den Lateralpartien gut ausgebildeten Cerebellum auf die ebenfalls lateral stark entwickelten Ränder der Rautengrube über. Die Rautenlippe ist vor dem Acusticusaustritt in Form einer großen und breiten Falte ausgebildet, die relativ viel stärker entwickelt ist als am Erwachsenen. Hinter dem Acusticus ist die Falte wiederum ein kleiner Umschlagsrand. Dadurch, daß der Beginn des Rücken-

marks in die Oblongata hineingeschoben ist, wird der Plexus beiderseitig fächerartig in die durch das Hineinschieben entstandenen Buchten gedrängt. Der Fächer ist in bezug auf die Kopfachse frontodorsalwärts gestellt. Die vordern Falten desselben sind wie beim Erwachsenen die größten und schärfsten. Sie liegen zum Teil noch in der Rautengrube unter ihren lateralen Rand geschoben. Die caudalen Falten sind bedeutend kleiner, liegen ganz in den oben erwähnten Buchten. Sie besitzen auch teilweise schon bindegewebige Piamasse in ihrer Struktur, während die frontalen Falten nur aus den Gefäßschlingen und dem Epithelüberzug bestehen. Die Endblase ist über dem Beginn des Rückenmarks ausgespannt. Ihr Kulminationspunkt besitzt bereits die am Erwachsenen typische Verdickung des Pflasterepithels, jedoch in Form von kubischen Epithelzellen. Ein großer Blutsinus liegt über der frontalen Hälfte der Rautengrubendecke.

Stadium des Medianschnitts III. Der Plexus ist relativ etwas kleiner als im vorhergehenden Stadium. Die Anordnung der Falten am Erwachsenen ist insofern hier schon vorbereitet, als sie bereits hintereinandergereiht sind. Doch bildet die Faltenreihe mit dem frontal davon sich befindlichen Tegmentumteil, in Zusammenhang mit der hier noch starken Oblongatabeuge, eine große Hauptfalte, die auch auf die Medianlinie übergeht. So erscheinen die Plexus von unten gesehen als Querwulst, der in der Medianebene stark caudalwärts gebogen ist, auf jeder Seite beinahe bis ans Cerebellum frontalwärts geschweift, ein zweites Mal rückwärts biegt, um laterofrontalwärts gegen den Cerebellarrand auszulaufen. Die frontale Seite dieser Hauptfalte ist glattwandig, die caudale dagegen enthält die Plexus und ist fein gefältelt.

Die Umschlagsränder sind wie am vorhergehenden Stadium entwickelt. Die Endblase ist wiederum teilweise über die Medulla zurückgelegt, aber doch schon hoch aufgetrieben (vgl. Medianschnittfigur III). Die Sacci endolymphatici dieses Stadiums hat Schauinsland (114) erwähnt; ich habe seiner Beschreibung nichts beizufügen.

Stadium des Medianschnitts II. In Zusammenhang mit der wiederum stärkern Oblongatabeuge ist die Hauptfalte des vorhergehenden Stadiums namentlich median tiefer einspringend und schärfer zusammengepreßt. Die Plexus sind ventrofrontalwärts gedrängt, sodaß sie zwischen dem Cerebellarrand und den laterocaudal davon sich auftürmenden Acusticusfeldern liegen, welche hier die Seitenwand der Rautengrube bilden. Die Anordnung der Falten ist die-

selbe wie am vorhergehenden Stadium; bloß ist die Hauptfalte lateral stärker frontalwärts gebogen. Die Plexus bestehen noch immer zum größten Teil aus Gefäßschlingen und epithelialem Überzug. Sternförmige Pigmentzellen liegen in diesem Stadium in dem Bindegewebe, welches die Rautendecke und die stark caudalwärts ausgezogenen Sacci endolymphatici überdecken. Unter, zum Teil auch zwischen diesen Sacci endolymphatici ruht die relativ große, die halbe Länge der Rautendecke beanspruchende Endblase. Die endolymphatischen Säcke durchbohren immer noch die dorsale Schädelwand, wie Schauinsland (114) für das vorhergehende Stadium erwähnte. Die Öffnung im Occipitalknorpel, bei dem Dach des Gehörorgans, ist vergleichbar mit der noch an erwachsenen Amphibien und Ascaloboten vorkommenden Loch zwischen Gehörorgan und Scheitelbein. Vgl. Wiedersheim (19).

Die Decke des 4. Ventrikels ist wie diejenige des Zwischenhirns in bezug auf ihre einzelnen Teilgebilde schon sehr früh, im Stadium des Medianschnitts IV, vollkommen entwickelt. Doch ihr typisches Gepräge erreicht sie erst postembryonal. Wie die Entwicklung der Zwischenhirndecke vielfach mit der Änderung der Gehirnbeugen zusammenhängt, so auch die Ausbildung der Rautendecke. Auch diese erhält erst postembryonal die für *Hatteria* typischen Proportionen. Erst zu dieser Zeit wuchert das piale Bindegewebe in die einzelnen Plexusfalten, bilden sich dendritisch verzweigte Pigmentzellen im frontomedialen Gebiet der Decke. Die Endblase ist immer pigmentfrei.

Die Rautendecke der Reptilien ist sehr wenig beschrieben worden. Stieda (60) erwähnt bei *Emys* die Tela chorioidea posterior, S. Ph. Gage (87) beschreibt einen schwach entwickelten Metaplexus bei *Amyda mutica*. An keinem der untersuchten Reptilien ist die Rautendecke so groß und der Plexus mit so viel bindegewebiger Substanz durchsetzt wie bei *Hatteria*.

Betrachten wir die Formenverhältnisse der Decke des 4. Ventrikels bei einigen andern Reptilien (Fig. N).

Bei *Lacerta ocellata* hängen die Plexus hoch über der Rautengrube in der gleichen Linie mit dem dorsalen Rand des Cerebellums. Ihre Stellung ist in Zusammenhang mit der sekundären Überwölbung der Rautengrube durch die Acusticuskerne dorsalwärts verschoben. Die in der Medianebene verschmolzenen Acusticusfelder reduzieren das Lumen des 4. Ventrikels auf einen engen, sagittal kompressen Kanal, sodaß die Endblase nur ganz klein und breitgedrückt aus-

gebildet ist. Zudem ist der dorsale Teil des Cerebellums stark verdickt, caudalwärts gebogen. Die Plexus sind somit auf einen kleinen Raum beschränkt. Ihre Falten sind in der Sagittalebene nicht parallel angeordnet, sondern gehen fächerartig auseinander, sodaß der Fächer caudalwärts geöffnet ist. Eine kleinere Plexusfalte ragt dorsofrontalwärts und verursacht eine quere Furche an der Ventralfläche der Sacci endolymphatici. Der Einfluß des Cerebellums, welches den Plexus in einen dorsofrontalen und einen caudoventralen Teil auseinanderdrängt, ist unverkennbar.

Lacerta vivipara, deren Oblongatabeuge relativ stark ist, dessen median verdicktes Cerebellum eine ausgesprochene caudale Konvexität besitzt, hat einen ähnlich gedrängt gebauten Plexus wie *Lacerta ocellata*. Die Endblase dagegen ist wohl ausgebildet (s. Fig. N).

Die Plexus von *Emys* stehen *Hatteria* näher. Schon die Ausbildung der Rautengrubenränder und der Vesica terminalis ist ähnlich wie bei *Hatteria*. Auch die Oblongatabeuge ist verhältnismäßig schwach entwickelt. Doch gestattet auch hier das caudalwärts gebogene Cerebellum nicht Parallelstellung der Falten wie bei *Hatteria*. 2 oder 3 Falten strahlen von einem Punkt aus und gliedern sich in sekundäre Fältchen. Links und rechts von der Endblase lagern die großen Sacci endolymphatici.

Bei *Homalopsis buccata* ist der dorsale Teil des Cerebellums sehr verdickt und stark caudalwärts gebogen. Die enorm entwickelten Acusticus- und Vagusfelder bewirken eine seltsame Entwicklung der Rautengrubenränder, die sich stark gegen das Cerebellum vordrängen. In Zusammenhang damit sind die Plexusfalten in dorsocaudaler Richtung eingeengt. Sie erstrecken sich weit ventralwärts. An einer Mittelfalte sitzen caudal und frontal die Seitenfalten mit ihren Verzweigungen, sodaß der Plexus im Sagittalschnitt racemischen Bau zeigt. Die große Vesica terminalis liegt über und zwischen den Vaguswülsten.

Bei *Chamaeleo* ist zugleich mit der starken Oblongatabeuge das Cerebellum mächtig entwickelt, sodaß die Plexus noch stärker zusammengedrängt sind (s. Fig. N). Ihre im Sagittalschnitt wirtelige Verzweigung zeigt deutlich die Spuren der Einwirkung von Cerebellum und Oblongatabeuge. Die Sacci endolymphatici lagern als dorsoventral zusammengedrückte Gebilde über der Rautengrube, durchbrechen oberhalb des Cerebellums die Dura und ziehen als kolbig erweiterte Gebilde über die Mittelhirnkörper frontalwärts. Sie enden im Bereich des caudalen Vorderhirns links und rechts vom Pinealorgan (s. Fig. U).

Hatteria punctata.

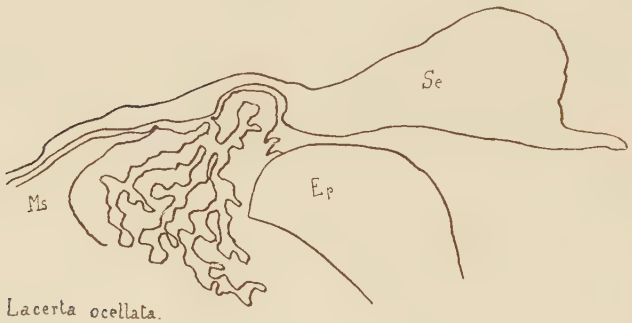

Lacerta ocellata.

Lacerta vivipara.

Fig. N.

Fig. N.

Decke des 4. Ventrikels verschiedener Reptilien (Sagittalschnitte).
Se Saccus endolymphaticus. *Ep* Epencephalon. *Vt* Vesica terminalis.
Vcp Vena cerebri posterior. *Ms* Medulla spinalis.

Bei den einzelnen Vertretern der Reptilien treten ganz verschiedene Bedingungen mechanischer Art zusammen, um Form und Stellung der Plexus zu beeinflussen. Ihre Ausbildung ist in Zusammenhang mit der Entwicklung der Oblongatabeuge, mit der Entfaltung der Acusticus- und Vagusgebiete, mit der verschieden entwickelten Cerebellummasse, endlich mit der Form und Stellung des Cerebellums. Bei der untersuchten Schlange tritt der Einfluß der mächtigen Sacci endolymphatici deutlich zutage.

Jedenfalls ist bei *Hatteria* die postembryonale Einwucherung von Bindegewebe in die Plexusfalten in Zusammenhang mit der ebenfalls erst postembryonal stattfindenden Ausstreckung der Oblongatabeuge und der starken Massenentwicklung des Cerebellums während dieser Periode, verbunden mit einer zur Gehirnachse sich senkrecht einstellenden Richtung desselben. Dadurch gewinnt die Rautendecke namentlich in frontocaudaler Achse Raum zur Entfaltung ihrer Gebilde.

4. Die wichtigsten Faserbahnen und Nervenursprünge (Taf. 1, Fig. 1.)

Da ich entsprechend dem Konservierungszustand des Materials bloß einfache Hämalaunfärbung anwenden konnte, umfaßt die Beschreibung der Faserbahnen nur die wichtigsten Verbindungen und kann keinen Anspruch auf Vollständigkeit im Sinne der Faserbahnforschung erheben. Doch gelang es auch mit Hämalaunschnitten verhältnismäßig deutliche Bilder zu erzielen. Durch sekundenlanges Differenzieren der überfärbten Schnitte in 70^0_0 Alkohol mit $2—3^0_{00}$ Salzsäure und darauf folgendes tüchtiges Auswaschen treten die Fasern sehr deutlich hervor.

Zur Orientierung und Benennung der Tractus benutzte ich ich L. Edinger (63), A. Meyer (72), Rabl-Rückhard (20), Bellonci (47) und P. Ramon y Cayal (95).

Vorderhirn: Aus dem Tractus olfactorius sammeln sich die Fasern größtenteils an der ventrocaudalen Spitze des Vorderhirns. Fächerförmig strahlt der bulbocorticale Teil in den Polus frontalis und in die medianen Wandgebiete des Vorderhirns. Der Tractus bulboepistriaticus bleibt weit caudalwärts an der Basis des Vorderhirns, wird dann durch das basale Vorderhirnbündel lateralwärts gedrängt und löst sich dort in mehrere große Ganglienzellenhaufen auf. Das basale Vorderhirnbündel sammelt seine Fasern in der ganzen anterocaudalen Länge des Striatums. Die aus

dem frontalen Gebiet stammenden, dickern Fasern ziehen ganz ventral, etwas medial, den Tractus olfactorius beiseite schiebend. Die caudalen, etwas dünnen Fasern bilden einen dicken, rundlichen Strang, laterodorsal vom frontalen Faseranteil. Längs der ganzen Vorderhirnbasis bleibt die Stellung der beiden Teile gleich. Beim Übergang ins Zwischenhirn verschiebt sich der dorsale Teil medianwärts, um allmählich von unten her an die Thalamusganglien zu treten und in den Hypothalamus abzubiegen. Das nunmehr laterale, dickfaserige Bündel aus den frontalen Striatumgegenden dringt zwischen Nucleus rotundus und Geniculatum laterale durch, trifft auf die caudoventralsten Teile des Tractus opticus, die ventral ausweichen. Ramon y Cayal (95) beschreibt dasselbe Verhalten an *Chamaeleo*. Das Bündel zieht, immer weiter ventralwärts rückend, in die Basis des Mittelhirns. In den Ganglien des Tegmentums splittert es allmählich auf, kann aber bis an den Beginn der Nachhirnbasis verfolgt werden.

Mit dem Auftreten der Gehirnrinde sammeln sich ihre Fasern ventral- und medianwärts zum Fasciculus mesocephalicus, der den Hauptbestandteil der Fornixleiste, respektive des Septums bildet. Vom medialen Rindengebiet ist das Septum sowohl innerlich als äußerlich durch die Furche abgesetzt. Die querziehenden Faserstränge veranlassen eine Unterbrechung in der Gehirnsubstanz. Der größte Teil dieser Mantelfasern kreuzt in der Commissura anterior, ihren frontodorsalen Teil bildend. Ein kleinerer Faseranteil, meist aus dem occipitalen Rindengebiet, verläßt das Septum lateral und zieht, ohne die Medianlinie zu passieren, in die Gegend des Pedunculus, sich in seinem lateralen Gebiet verlierend. Es sind dies die „Fibras directas en el haz commisural ó calloso di Cajal". Das mittlere Kreuzungsgebiet der Commissura anterior beanspruchen dünne Fasern aus dem mittlern Gebiet des Basalganglions von Cajal, Striatum anderer Autoren, vergleichbar der marklosen Commissura loborum Meyer's. Der Stumpf des Basalganglions ist, wie schon erwähnt, von einer eigenartigen Rindenformation überdeckt, die in 3 frontocaudalwärts ziehende Wälle angeordnet ist und lateral allmählich in regelmäßigem Bogen in die Formation des Palliums übergeht. Nur frontal, medioventral ist ein kleines Feld des Stammganglions unbedeckt. Zwischen dem medialen Rindengebiet und dem eigentlichen Körper des Ganglions sammeln sich die oben genannten feinen Fasern, um in die Commissura anterior zu ziehen. Das ventrocaudale Gebiet der vordern Commissur beherrschen Fasern

aus dem Olfactoriusgebiet. Ein medialer Teil der Olfactoriusfasern durchbricht das basale Vorderhirnbündel und kreuzt, begleitet von Fasern aus dem vordern Thalamusgebiet, hinter einem lateralen Anteil, welcher das basale Bündel umkreist und Zuzug aus dem lateralen Rindengebiet mitbringt. Ein Corpus callosum fehlt vollständig. Dicht vor der Commissura anterior ziehen die Callosumfasern, im Bereich der Commissur schwach verdickt, dorsoventralwärts, ohne die Medianlinie zu passieren. Die Fasern aus dem occipitalen Mantelgebiet verbinden sich in der dorsocaudal gelegenen Commissura fornicis Dendy (105), Commissura aberrans von E. Smith (128). Sie liegen direkt hinter dem Eingang in die Paraphyse, deren Epithel seitlich auf den sich verbindenden Faserbahnen ruht. Innerhalb dieses Commissurengebiets, unmittelbar ventral von den Kreuzungsarmen, liegt jederseits ein kleinzelliges Ganglion, dessen Zellausläufer mit der Commissur in Verbindung stehen.

Der Nucleus taeniae besteht aus einer kleinern Anschwellung am lateralen Umfang des in den Unterlappen sich erstreckenden Ventrikelhorns. Die Taenia thalami bezieht aber den Hauptteil ihrer beträchtlichen Fasermassen aus dem lateralen Gebiet des Unterhorns. Sie biegt erst caudalwärts, dann über das basale Vorderhirnbündel, teilweise dorsal von einem kleinen Haufen Ganglienzellen im frontolateralen Chiasmagebiet, teilweise ihn durchbrechend, dorsalwärts. Die Fasern umziehen das Foramen Monroi sowohl frontal als caudal. Die frontale Partie ist vermittels dem ventral von der Commissura aberrans liegenden Ganglion mit der Commissura aberrans in Verbindung; die caudalen Züge ziehen vereint mit den corticohabenularen Fasern in das laterale Ganglion habenulae. Einen dünnen, doch wohl ausgeprägten Tractus septo-mesencephalicus konnte ich ebenfalls unterscheiden.

Die Verhältnisse der Faserbahnen im Zwischenhirn entsprechen ziemlich genau den von Edinger und Cajal beschriebenen Bahnen. Ein dünnfaseriges, aber ziemlich dickes und geschlossen auftretendes Meynert'sches Bündel zieht unter dem Ventrikelepithel ventrocaudalwärts. Der Tractus habenulo-diencephalicus entspringt etwas frontal vom Meynert'schen Bündel, hauptsächlich aus dem lateralen Ganglion. Habenulo-tectale Fasern ziehen beiderseits von der Commissura posterior caudal- und dorsalwärts. Auch aus dem Kerngebiet des eigenlichen Thalamus wendet sich ein beträchtlicher Faserzug zum Tectum. Diese thalamotectalen Fasern nehmen ihren Ursprung an der ganzen medio-

dorsalen Peripherie des Nucleus rotundus und des sog. Nucleus diffusus Edinger (63, 93). Letzterer besteht bei *Hatteria* aus Zellengruppen caudal und medial vom Nucleus rotundus und ist mit ihm sowie mit dem weitausgedehnten Höhlengraukern mehrfach verbunden. Aus dem Nucleus rotundus sowie aus dem diffusen Thalamuskern überschreiten eine Anzahl Fasern die Medianlinie und bilden eine Commissura mollis. Auch bei *Hatteria* ist das Geniculatum laterale in mindestens 3 Gruppen zersprengt, 1 dorsale und frontale und 2 weiter caudal liegende schalenförmige Zellengruppen. Aus den caudalen Gebilden nimmt ein beträchtlicher dorsoventral verbreiteter Stilus corporis geniculati seinen Anfang. Der Tractus thalamo-spinalis et bulbaris ist ein dünnfaseriges, laterales Bündel aus dem frontalen Geniculatum laterale und läßt sich bis in das Fasergewirr der Oblongata deutlich verfolgen.

Medial und etwas caudal vom frontalen Geniculatum liegt der kleine eiförmige Kern der Decussatio transversa. Der Zug durchbricht die ventralen Thalamuskerne und das basale Vorderhirnbündel, gleitet medial von den Tractus optici in das Chiasmagebiet. Auch in ihrem ventralen Verlauf sind die Züge der Decussation zwar nicht mehr so geschlossen, aber doch immer sehr gut abgegrenzt bis in die caudalen Mittelhirngebiete zu sehen. Aus dem Kreuzungsgebiet schweifen einzelne wenige Fasern in die basalen Gebiete des Vorderhirns ab. Der mamillare Fornix ist relativ schwach entwickelt und besteht aus feinen Fasern. Er birgt in sich Zuzug aus der Taenia, respektive aus dem Ganglion habenulae. Dem Fornix angelagert ist ein kleines Vicq d'Azyr'sches Bündelchen, das aus dem Nucleus anterior thalami schwach frontolateralwärts biegt und das Foramen Monroi ventrocaudal begrenzt. Der Nucleus anterior ist vom eigentlichen Thalamuskern nicht scharf getrennt. Er lagert vielmehr seiner frontalen Peripherie kuppenförmig auf. Entsprechend den 2 schwachen Mamillarbündeln ist auch das Corpus mamillare selbst noch wenig lokalisiert. Die Fornixfasern splittern teils gekreuzt, teils ungekreuzt in seinen großen Ganglienzellen auf. Die Decussatio retroinfundibularis ist, verglichen mit andern Reptilien, gering entwickelt. Doch lassen sich in ihrem Gebiet neben den Fasern des Fornix und des Vicq d'Azyr'schen Bündels solche aus der Tuberanschwellung und aus den Mamillaria selbst gut abscheiden. Den hauptsächlichsten Faseranteil aber liefern caudale Bündel, namentlich dicke Fasern aus dem hintern Längsbündel. An die Decussatio retroinfundibularis schließt sich ein

frontocaudal ausgedehntes Kreuzungsfeld feiner Fasern aus dem zentralen Höhlengrau an, die sog. Commissura ansulata.

Mitten im Gebiet der retroinfundibularen Decussation, nahe dem Ventrikelepithel, liegt eine dorsoventral ausgezogene Platte großer blasser Ganglienzellen. Lateral ist die Platte verdickt und caudalwärts gebogen, sodaß der Horizontalschnitt eine halbmondförmige Kontur zeigt. Aus ihr ziehen Fasern mit Kreuzungsbündeln aus dem ventralen Decussationsgebiet ins dorsale Längsbündel. Auch Edinger (63) beschreibt bei *Varanus* einen Kern in den frontalsten Ebenen des Haubenwulsts, nahe der Medianebene, und nennt ihn Nucleus hypothalamicus. Derselbe Autor erwähnt median davon einen langgestreckten, kleinzelligen Kern, der seine Fasern ins dorsale Längsbündel entsendet. Wahrscheinlich entspricht die halbmondförmige Platte diesen beiden Kernen.

Mamillo-pedunculare Fasern lassen sich an den Präparaten mit ziemlicher Sicherheit ebenfalls abscheiden. Das Ganglion ectomamillare [Edinger (63)], Ganglion pedunculare Bellonci (47) liegt scharf ausgeprägt in den lateralen Gruben der Oculomotoriussprünge. Es besteht aus einem weißen Fasergeflecht mit nur großen Ganglienzellen und befindet sich in der Nähe von reichlich zuführenden Gefäßen. Es empfängt Fasern aus den Basalabschnitten des Mittelhirns und aus der Gegend der Commissura posterior, sendet die dickfaserige, basale Opticuswurzel in das caudoventrale Chiasmagebiet und indirekt auf dem Weg über die medialen Opticusfasern, einen Teil ins dorsale Kreuzungsgebiet. Auch median sind die Ectomamillaria durch geringen Faseraustausch verbunden. Das Thalamusgebiet wird beherrscht durch die Fasermassen der Tractus optici. Vom Chiasma weg zieht der Hauptteil der Fasern an der Außenfläche des Zwischenhirns, seine verschiedenen Ganglien mit einer dicken Faserschicht bedeckend, empor und wendet sich gegen das Mittelhirndach. Ein geringerer Teil spaltet sich ab, sendet Collateralen an das 3teilige Geniculatum, an den diffusen Thalamuskern und die innern Zellengruppen, immer das basale Vorderhirnbündel dorsal umgreifend. Über dem Vorderhirnbündel lagern im caudalen Thalamusgebiet, in 2—3 Zügen übereinander, die Partes optico-commissurales von Cajal. Caudalwärts emporsteigend werden sie immer mächtiger, da neue Bahnen aus dem lateralen Zug sich ihnen zugesellen. Vor dem Mittelhirn wird der laterale Zug durch die Partes optico-commissurales auseinandergedrängt. Ein kleiner, lateraler Teil hält sich seitwärts am Lobus opticus und

splittert caudalwärts ziehend gegen das Mittelhirndach auf. Doch fand ich ihn nicht so stark hervortretend, wie ihn die fig. 185 in Wiedersheim (76) vermuten ließe. Ein dicker, medialer Zug zieht zwischen die Lobi optici, umgibt sie frontal und medial mit einem dicken Wall, der sich caudalwärts allmählich verjüngt. Auch die hineindrängenden Züge der Partes optico-commissurales verjüngen sich gegen das caudale Mittelhirn und ziehen nacheinander ins Tectum.

Den Zug der medialen Opticusfasern fand ich nirgends so wallartig prominent wie bei *Hatteria*. *Chamaeleo* und *Testudo* haben nur schwache Andeutungen davon, ebenso *Anguis*. Bei den übrigen untersuchten Reptilien ist der schwache Faserzug in die Masse der Lobi optici versenkt.

An der Grenze gegen das Mittelhirn liegt das große Fasersystem der Commissura posterior. Sie zerfällt in ein dickbündiges, strahlig auseinandergehendes, mittleres Faserbüschel, in ein frontales Bündel, das fein zerteilt kreuzt, und in einen caudalen Commissurteil, der sich ohne Grenze in die Lamina commissuralis mesencephali fortsetzt. Von dem mittlern Faserbüschel greifen die frontalen und caudalen Bündel am meisten lateralwärts aus und überkreuzen die dazwischen liegenden in der Längsebene. Das frontale Bündel bildet einen geschlossenen Zug in einen großzelligen, etwas diffusen Kern, der dem eigentlichen Kern des hintern Längsbündels frontal und dorsomedial aufsitzt; so auch die caudalen Bündel des mittlern Commissurenteils, die frontalwärts greifen. Der frontale Teil des mittlern Commissurenteils steht mit dem großzelligen Nucleus lentiformis in Verbindung, und die restierende, mittlere Partie verflicht sich mit den Fasern des hintern Längsbündels oder direkt in dessen Kern. Der caudale, der Lamina commissuralis benachbarte Teil der Commissura posterior zieht mit Fasern aus der Lamina caudalwärts in die Schleife und wahrscheinlich auch ins basale Vorderhirnbündel.

Der eigentliche Kern des hintern Längsbündels ist groß 3kantig und liegt dicht lateral vom Ventrikel, seine ganze Höhe begrenzend. Seine Fasern ziehen sofort ventralwärts zu beiden Seiten des Mittelhirnventrikels. Das Bündel faßt zunächst noch die ventralen Kernteile des Oculomotorius zwischen sich, dann aber liegt es hart am Ventrikel und schnürt, mit dem Fasciculus der andern Seite zusammentretend, einen basalen Raumteil desselben röhrenförmig ab (auf Medianschnittstadium I nicht eingezeichnet). Erst

am frontalen Eingang in die Rautengrube weichen die beiden Stränge wieder etwas auseinander, und die dazwischen liegende Spalte wird durch die Faserkreuzungen im Trigeminus- und Acusticusgebiet ausgefüllt. Das hintere Längsbündel von *Hatteria* ist mit demjenigen anderer Reptilien verglichen sehr mächtig und dickfaserig. Namentlich in der Nähe sensibler Hirnkerne schwillt es an, sodaß es einen großen Teil des Querschnittbilds in Oblongata und Rückenmark beansprucht.

Medial und dorsal vom Fasciculus longitudinalis, dicht caudal von dessem Kern, lagert, teilweise über das Bündel lateral hinunterdrängend, der Kern des Oculomotorius. Frontal sendet er nur medial vom Fasciculus seine Fasern ventralwärts in die Wurzel, sowohl zur gleichen als zur gekreuzten Seite. Die lateralen, vordern Fasern verbinden sich mit dem hintern Längsbündel. Die lateralen caudalen dagegen gelangen in den Wurzelstamm der andern Seite. Eine caudale Fortsetzung des Oculomotoriuskerns dehnt sich hauptsächlich ventral vom Fasciculus aus und ist mit der frontalen Kernmasse nur durch einen kleinen Isthmus verbunden. — Auf der Höhe des caudalen Endes des Corpus interpedunculare lagert dorsal auf dem Fasciculus der kleine, rundliche Trochleariskern. Die Trochleariswurzel steigt von der lateralen Peripherie des Kerns entspringend caudalwärts gebogen gegen den Ventrikel. Auf halber Höhe der Ventrikelplatte lagert sie sich ganz in den Ventrikel hinein, sodaß sie von Epithel vollständig überzogen und nur lateral mit dem übrigen Nervengewebe zusammenhängt. Sie zieht zunächst horizontal caudalwärts, dann nach oben und kreuzt am Dache des Ventrikels. Die frontale Kreuzungsstelle liegt am Ventrikel, ihr caudales Ende aber oben auf dem Velum medullare anticum. Der Kreuzungsort bildet eine gegen Ventrikel- und Gehirnoberfläche schräge Fläche. Dicht caudal vom Ocolomotorius, seine hintersten Wurzelfasern teilweise noch durchbrechend, kreuzt das System des vordern Bindearms, dessen Fasern ich erst auf dieser Höhe auffinden konnte. Seine Ursprungsstätte, das Ganglion ruber segmenti, ist nicht mit Sicherheit abzugrenzen. Doch von der Decussation weg lassen sich die Bindearme sehr gut auf ihrem Weg ins Cerebellum verfolgen. Sie steigen langsam dorsalwärts und ziehen ziemlich lateral sich haltend in die Kleinhirnlamelle. — Die Schleifenfaserung ist sehr stark ausgebildet und beherrscht die ganze Basis des caudalen Mittelhirngebiets. Die Raphe ist demgemäß hoch. Ein Anzahl der tectalen Fasern gelangen in das relativ kleine und diffuse Ganglion laterale mesencephali, andere erreichen den weitausgedehnten Nucleus pro-

fundus. Durch die mächtige Schleifenfaserung wird das Ganglion interpedunculare in 2, respektive 3 übereinander lagernde Schichten geteilt und reicht weit in die Nachhirnbasis hinunter. Caudal tritt an seine Stelle, links und rechts von der Raphe, ein Ganglienzellenhaufe, vergleichbar dem Nucleus der Raphe bei Vögeln und Säugetieren. Auch aus dem Nucleus praetectalis ziehen Züge mit der Schleife in die Basis des Nachhirns. — Scharf gezeichnet, aus dicken, markhaltigen Fasern bestehend, zieht die Mittelhirntrigeminusbahn caudalwärts, das ganze vordere Corpus posterius kappenförmig überdeckend. Zuzug aus dem tiefen Mark umgreift das vordere Corpus posterius ventralwärts. Der geschlossene Faserzug weicht an der Basis des Cerebellums lateralwärts aus und zieht um den seitlichen Cerebellarrand caudalwärts. Er stößt auf den Trigeminushauptkern und sendet Fasern in das dorsale Längsbündel. Ihr Ursprungsgebiet, der großzellige Dachkern, liegt in der hintern Hälfte des Mittelhirndachs eingekeilt. Nur die frontalen Spitzen sind symmetrisch, zur Medianlinie doppelt; die Hauptmasse des Kerns lagert in der Mitte.

In der caudalen Hälfte des Mittelhirndachs ist in die konzentrisch angeordnete Opticusschicht der zellenreiche Kern des vordern Corpus posterius eingelagert. Er hat die Form eines Dreikants mit sphärischen Flächen und frontal divergierenden Hauptachsen. Das Corpus posterius lagert bei *Hatteria* ganz ähnlich, wie es Bellonci *Podarcis muralis* und Haller für *Emys* beschreibt. Die caudalen Enden der Corpora sind durch dicke, intratectale Faserzüge verbunden. Ein weiterer Teil des Corpus posterius liegt caudal davon am lateralen Rand des Gehirns, dicht vor dem Cerebellum. Diese, ihrer Lage nach als Ganglion Isthmi zu bezeichnende Zellengruppe ist, zufolge ihrer Faserbeziehungen, ein caudal verschobenes Corpus posterius, ähnlich wie bei *Podarcis* und mehreren Amphibien. Bei *Hatteria* ist die caudale Partie von der frontalen durch einen dorsoventral gestellten frontalen Trigeminuskern geschieden. Beide Teile des Corpus posterius sind mit der Opticusregion durch die Decussatio transversa verbunden, der caudale Teil auch mit dem äußern, caudalen Geniculatum. Der dem Mittelhirndach zugehörige Teil sammelt seine Fasern aus der konzentrischen Markschicht und der daran grenzenden Netzsubstanzschicht. Er ist nidös gebaut und entsendet aus seiner lateroventralen Peripherie einen starken Faserzug durch den Trigeminuskern in die Schleife, einen zweiten in das caudale Corpus posterius. Der Hauptteil seiner Fasern jedoch strömt

einem medial vom caudalen Corpus posterius liegenden Kern diffuser Ganglienzellen zu und von dort in die lateralen Oblongatagebiete, namentlich in die des Octavus. Der diffuse Ganglienkern wird auch vom Tractus cerebello-tegmentalis durchflochten und bezieht Fasern aus seinem lateralen Begleitganglion, dem stratös aufgebauten, caudalen Corpus posterius. Der Tractus tecto-cerebellaris zieht lateral über das caudale Corpus posterius hinweg. Aus der radiär angeordneten Netzsubstanzschicht des Lobus opticus eilen Züge feinen Kalibers teilweise in die Mittelhirntrigeminusbahn, meist aber das Corpus posterius durchflechtend ventralwärts in das Kreuzungsgebiet und können als intratectale Assoziationsbahnen angesehen werden.

Im Cerebellum sammeln sich die zarten Fasern der Decussatio veli zwischen den Körnerschichten und dem Ventrikelepithel und ziehen ventralwärts, dicht hinter die Trochleariskreuzung. *Hatteria* besitzt noch kein einheitliches, cerebellares Marklager, wie die meisten andern Reptilien auch nicht. *Lacerta vivipara* besitzt im lateroventralen Gebiet höchstens kleine Andeutungen davon.

Auch die Molekularschicht quillt in den Mittelhirnventrikel vor bis unter die Decussatio veli. Lateral verbreitert sich das Bündel der Decussatio und zieht ventral abbiegend in den hintern lateralen Trigeminuskern, in die Ventralgebiete der Oblongata und frontalwärts, zunächst in die Haube. Zwischen Purkinje-Schicht und Molekularschicht ziehen die starken Fasern des hintern Kleinhirnarms und der Tractus cerebello-nuclearis in dicken Bündeln ventralwärts. Ihre Kreuzungen schieben die Decussatio veli frontalwärts und ventralwärts. In großem, scharfem Bogen wenden sich hierauf die Züge, lateral von denjenigen der Decussation des Marksegels, caudalwärts. Ihre einzelnen Abteilungen lassen sich alle bis an den Bestimmungsort verfolgen. Zu Beginn der Nachhirnbasis, dicht unter dem caudalen Rand des Cerebellums, tritt der Abducens aus seinem laterodorsal vom Fasciculus longitudinalis posterior gelegenen Zellenhäufchen in 4—5 Wurzeln zur Basis und verläßt das Gehirn in 4 Bündelchen und zahlreichen einzelnen Fäserchen. Sie sammeln sich in eine $^1/_{10}$ mm dicke caudale Wurzel und ein feines frontales Bündel, das sich kurz vor Austritt aus der Schädelhöhle dem caudalen Teil zugesellt.

Unterhalb des Abducenskerns, teilweise lateral davon, liegt der motorische Trigeminuskern. Die Quintusfasern überschreiten größtenteils die Medianlinie. Die großen Ganglienzellen sitzen so

zahlreich links und rechts von dem in der Medianzone dichten Neurogliagerüst, daß sie von ihm gleichsam wie durch ein Sieb zurückgehalten werden. Viele Faserbündel ziehen ins dorsale Längsbündel und mit Fasern aus dem Längsbündel vereint in die Trigeminuswurzel, ihren caudoventralen Teil bildend. Die dorsalen Teile der Wurzel stammen aus dem Cerebellum und dem Mittelhirn. Aus der Radix descendens strömen der mittlern Wurzelpartie Fasern in mehreren Bündelchen zu. Innerhalb der Wurzel schieben sich die dorsocaudalen Fasern aus dem motorischen Kerngebiet frontalwärts und bilden die frontale, am meisten lateral entstehende motorische Wurzelportion. Medial und ventral vom Trigeminuskerngebiet liegt in mehreren Gruppen zersprengt der Facialiskern weit caudal reichend. Seine Fasern ziehen dorsalwärts gegen das hintere Längsbündel, kreuzen teilweise innerhalb des Längsbündels, teilweise ventral davon. Dann treten sie lateral- und dorsalwärts in die Acusticuswurzel, deren frontalen Teil sie bilden. Das sensorische, kleinzellige Wurzelfeld des Acusticus liegt lateral ganz ventral. In ihm endet der Tractus acustico-mesencephalicus, indem er, das dorsale Längsbündel durchflechtend, ventralwärts zieht. Aus diesem Kerngebiet ziehen Fasern in einem Bogen dorsolateralwärts in die Hauptwurzel, bilden auch ein kleines, ventrales Wurzelstämmchen, das kompakter gebaut ist und sich dem Hauptstamm ventral anlegt. In den frontalen Ursprungsgebieten des Hauptstamms liegt der großzellige Vestibulariskern, dessen Fasern größtenteils die frontale, etwas ventrale Wurzelpartie bilden. Am medialen Rand der Rautenlippen sammeln sich Fasern aus der Radix anterior zur absteigenden Acusticuswurzel. Sie ist ziemlich lang und verursacht teilweise das Vordrängen der Rautenlippenränder über die lateralen Gebiete des 4. Ventrikels. Die Neuroglia bildet ein dichtes Fasergeflecht, dessen Elemente die Radix descendens des Acusticus gegen die Rautengrube begrenzen. Die Radix posterior, die sich dorsal über die Radix anterior nach vorn legt, sammelt ihre Fasern aus dem Tuberculum acusticum und dem dorsal davon liegenden Nucleus Deiters. Die Fasern treten bis an den dorsalen Rand der lateralen Rautenlippe aus dem Zentralorgan. Dicht hinter dem Acusticus, um weniges mehr ventral, tritt in 3 feinen Würzelchen der Glossopharyngeus aus dem Gehirn. Seine Fasern entstammen einem kleinen Kerngebiet, ventral von der absteigenden Acusticuswurzel gelegen. Er ist ebenfalls deutlich mit dem hintern Längsbündel verbunden. Der Glossopharyngeuskern bildet nur die frontale Verlängerung des Vagus-

felds. Der motorische Teil des 10. Paars ist deutlich sichtbar. Mit den sensiblen Vagusfasern zieht auch eine Fasermasse, welche einem frontalen und dorsalen Kerngebiet im Acusticusfeld entspringt, einher. Vielleicht bildet sie den selbständigen frontalen Vaguszweig, der mit dem Ramus lateralis der Amphibien zu vergleichen ist (s. S. 122). Sehr stark entwickelt sind im Vagusgebiet die Fibrae arcuatae internae. Ganz zerteilt liegen die Zellengruppen für den Accessorius. Der caudale Teil des motorischen Vagusgebiets liefert die frontale Accessoriuswurzel. Auch aus dem frontalen Vagusgebiet entspringt dem Gebiet des verlängerten Seitenstrangs eine kleine Wurzel. Caudal von den Hypoglossuskernen liegt, lateral vom Funiculus dorsalis, eine Kerngruppe, die auf der Höhe dorsaler Spinalwurzeln 2 Accessoriuswürzelchen Fasern liefert. Laterodorsal vom Fasciculus longitudinalis dorsalis liegt langgestreckt der kleinzellige Hypoglossuskern. In vielen feinen Bündeln ziehen seine Fasern ohne merklichen Anteil am Längsbündel ventralwärts und verlassen in feinen Würzelchen die Basis der Oblongata, die frontalen etwas näher der Medianlinie austretend als die caudalen.

Weitere Details konnten mit der Hämalaunmethode nicht eruiert werden.

Aus diesen Befunden ergibt sich:

1. Bei *Hatteria* konnten alle für andere Reptilien bekannten Faserbahnen nachgewiesen werden.

2. Diese Faserbahnen stimmen im wesentlichen überein mit denjenigen von *Lacerta*.

3. Einige unbedeutende Abweichungen bestehen in folgenden Punkten:

a) Dem basalen Vorderhirnbündel weichen die Opticusfasern ventralwärts aus wie bei *Chamaeleo*.

b) Eine schwache Commissura mollis nähert *Hatteria* den Schildkröten.

c) Wenige Fasern der Decussatio transversa schweifen aus dem optischen Kreuzungsgebiet frontalwärts ins Striatum ab. Dieses Bündel ist Edinger zufolge bisher nur für die Vögel bekannt.

d) Die medialen Opticusfasern bilden nirgends als bei *Hatteria* den wallartigen Wulst an der medialen Fläche der Lobi optici.

e) Relativ stark ist das hintere Längsbündel entwickelt, und damit in Zusammenhang ist die Commissura posterior sehr differenziert.

f) Abweichend von *Lacerta* und amphibienartig sind auch die Verhältnisse des Corpus posterius bei *Hatteria*.

g) Eine Andeutung des Nucleus der Raphe ist vorhanden, der nach Edinger erst bei Vögeln und Säugetieren auftritt.

4. Die Faserbahnen der *Hatteria* liefern weitaus mehr Merkmale der Übereinstimmung mit *Lacerta* als der Verschiedenheit.

5. Die Hirnnerven, insbesondere ihr intracranieller Verlauf, am erwachsenen und spätembryonalen Tier.

(Taf. 1, Fig. 1 u. 2.)

Da der intracranielle Verlauf der Hirnnerven von Osawa (98) meist nicht berücksichtigt worden ist und sich auch einige Differenzen bei der Vergleichung der Angaben des Autors über den peripheren Teil der Cranialnerven ergaben, so seien hier die Verhältnisse innerhalb der Schädelhöhle mit den Abweichungen außerhalb des Schädels zusammengestellt.

Olfactorius: In 10—12 dickern Bündeln sammeln sich die Riechfasern und durchdringen die hintere Nasenkapselwand. Ihre Durchtrittsstellen bilden in der knorpligen Wand einen länglich runden, durchbohrten Ring. Innerhalb der Schädelhöhle zerfahren die Fila olfactoria sofort einzeln in 6—8 Teilbündel, die sich allseitig an den Lobus olfactorius verteilen, ihn in ein Fasernetz einspinnen. Innerhalb dieses Fasergewirrs liegt die aus 3—4 Lagen bestehende Schicht der Glomeruli.

Auch beim Embryo sammeln sich aus den Epithelien der Riechschleimhaut die Fila olfactoria in 20—25 Bündeln und treten durch die teils membranöse, teils knorplige Wand an den dicht dahinter liegenden Bulbus olfactorius. Sie überdecken die Gehirnausstülpung mit einer ca. $^1/_{10}$ mm dicken Schicht Glomeruli.

Bei *Hatteria* wird die Riechschleimhaut allein vom Olfactorius innerviert. Der Trigeminus sendet 3 Nervenzweige in die Nasenkapsel, die jedoch alle dorsal von der Riechschleimhaut frontalwärts ziehen und die Nasenkapsel verlassen, um dorsal an die Haut oder ventralwärts in die Zahnpapillen zu gelangen. Dieser Befund weicht von der Beschreibung der entsprechenden Verhältnisse, die Osawa (98) bei *Hatteria* und J. G. Fischer (7) bei Sauriern gibt, ab.

Das 2. Hirnnervenpaar betritt die Schädelhöhle schwach verdickt, in eine dichte Duralhülle eingewickelt. Innerhalb der Schädelhöhle ist der Opticus stark seitlich kompreß. Mehrere Längs-

rinnen furchen namentlich die lateralen Oberflächen. Die beiden Nerven ziehen beinahe parallel gegen die untere Vorderfläche des Zwischenhirns ins Chiasma. Die Opticuskreuzungen bilden eine auch äußerlich vorstehende Verdickung. Auf der lateralen Dorsalfläche der Optici dicht vor dem Chiasma sieht man jederseits 2 flache, dreieckige Erhebungen als Ausdruck einer Ausbuchtung des 3. Ventrikels über den Opticus (s. auch Fig. G).

Die Erhebung ist beim embryonalen Gehirn viel stärker sichtbar, bildet eine wesentliche Verdickung im Ansatzgebiet der Nerven am Chiasma. Die Längsfurchung ist auch beim Embryo deutlich sichtbar, doch weniger ausgesprochen als beim Erwachsenen. Der embryonale Opticus ist weniger kompreß, beim Eintritt in die Schädelhöhle fast flachgedrückt. Sein Verlauf innerhalb des Craniums ist viel kürzer, und die beiden Nerven treten unter einem stumpfen Winkel an das Gehirn heran. Das Chiasma ragt infolgedessen viel stärker hervor.

Eigentümlich ist die histologische Struktur des Opticus bei Embryonen des Medianschnittstadiums II und III. Die Zellkerne sind durch die Opticusfasern in bestimmte Reihen gedrängt, sodaß in der Richtung der Nerven und seiner Fasern Linien von Ganglienzellen und von quergestellten, spindelförmigen Elementen mit Faserbündeln abwechseln. Bei der erwachsenen *Hatteria* ist diese geometrische Anordnung wieder etwas verwischt. Auch der Opticus von *Chamaeleo* ist ähnlich aufgebaut, nur sind die Zellenreihen oft unterbrochen und in einzelne Nester auseinangedrängt.

Der Oculomotoris entsteht als einfache Wurzel aus der frontalen Grenze der Nachhirnbasis ca. $^4/_{10}$ mm von der Medianlinie entfernt. Seine Kerne helfen die hintere Begrenzung des Sulcus interencephalicus bilden. Die Fasern verlassen das Gehirn an der Spitze der Sattelbeuge. Eine dorsale Wurzel ist nicht zu finden. Der drehrunde Nerv zieht zunächst frontalwärts, dann laterofrontal durch eine Öffnung des im Umkreis membranösen Craniums in die Orbita. Innerhalb der Öffnung wird er dorsoventral flachgedrückt. Auch spaltet sich von seiner dorsalen Oberfläche der Zweig für den Rectus superior ab. Außerhalb des Craniums wird er nochmals rund. Er verbreitert sich jedoch bald wiederum und gleitet unter einem Trigeminusganglion durch lateralwärts. Inzwischen gibt er ein dünnes Nervenreis an den Rectus inferior ab. M. Weber (21) beschreibt dieses Zweiglein auch für die Lacertilier, doch als 3. Ramus des Oculomotorius. Ein feiner Nervenzweig tritt direkt aus dem

Ganglion an die bindegewebige Hülle des Zweigs pro recto superiore. Der aus dem Ganglion austretende Nervenstamm entsendet einen feinen Zweig zum Oculomotoriusstamm. 2, 3 Ganglienzellen entsprechen dem Abgang des dünnen Zweiges aus dem Trigeminusast. Hierauf spaltet sich der Oculomotorius. Sein Ramus muscularis geht frontalwärts. Der Ciliarast ist der mächtigere und greift lateralwärts aus, begleitet vom oben erwähnten Trigeminusast. Das ca. $1^1/_2$ mm lange und halb so breite Ciliarganglion wird vom Ciliarast des Oculomotorius gebildet, ohne daß der dicht medial und dorsal davon liegende Trigeminusast irgend einen weitern Anteil daran hätte, genau so wie Osawa (98) beschreibt. Im caudalen Gebiet umhüllen die Ganglienzellen den Nervenstamm mit einer dünnen Schicht, der frontale Teil der Zellen jedoch bildet eine dorsale Vorwölbung.

Beim embryonalen Schädel sind die Verhältnisse etwas anders. Kaum hat sich der Ciliarast vom Stamm des Oculomotorius abgegliedert, so erweitert er sich bereits zum länglichen Ciliarganglion. Der Trigeminusast liegt dem Oculomotorius lateral und ventral an. Er strebt ventral vom Ganglion medianwärts und sendet ein feines Nervenstämmchen von der Seite her in das caudale Dritteil des Ciliarganglions. Die Verhältnisse an der embryonalen *Hatteria* decken sich folglich mit den Befunden, die J. G. Fischer (7) für die meisten Saurier beschreibt. Sie würden auch einen Beweis bilden für die Ansicht Schwalbe's (14), welcher das Ciliarganglion dem Stamm des Oculomotorius zuzählt. Das Ciliarganglion des Embryos ist verhältnismäßig viel größer als dasjenige des erwachsenen Tiers. Es ist dem Nervenstamm diffus eingelagert, der heraustretende Ramus ciliaris ist jedoch schlanker. Er zeigt Neigung zu Plexusbildungen, indem kleine Stämmchen ihn verlassen und wieder eintreten, gerade wie es Weber (21) für *Lacerta* beschreibt. Auch Fischer (7) erwähnt einfache Teilung bei *Varanus niloticus*. Das Ganglion sitzt beim Embryo direkt am Stamm des Oculomotorius, am Ursprung seines Ramus ciliaris, beim Erwachsenen dagegen lateralwärts und frontalwärts geschoben, im Verlauf des Ramus ciliaris III.

Der Trochlearis entspringt als seitlich kompresser Nerv auf dem Velum medullare anticum. In sanftem, rückwärtsgeschwungenem Bogen umzieht er die Basis der Lobi optici und erreicht in straffem, frontalwärts, schwach nach unten gerichtetem Verlauf die Schädelwand, lateral und frontal vom Austritt des Oculomotorius. In einem langen, lateral ausbiegenden Duralsack wird er dorsoventral flach-

gedrückt und gibt ein feines Zweiglein an die Dura. Sobald der Nerv den Durakanal verlassen hat, sendet er ein 2. Zweiglein an die Hülle des Ramus pro recto superiore oculomotorii und kommuniziert mit dem Zweiglein aus dem Trigeminusganglion.

Embryonal gestaltet sich der intercranielle Verlauf des Trochlearis ganz gleich, nur weniger straff. Der Nerv schmiegt sich sogar der lateralen Schädelwand an. Beim Embryo ist auch der Duralsack verhältnismäßig länger als beim Erwachsenen.

Die vereinigten Trigeminuswurzeln messen im Querschnitt $1^{1}/_{10}$ auf $^{8}/_{10}$ mm, der dorsocaudale und frontale Teil $^{4}/_{10}$ auf $^{5}/_{10}$ mm. Er biegt nach dem Abzweigen von der Gesamtwurzel frontalwärts. Innerhalb des gemeinsamen Foramens verläuft er in einem eignen Knochenhalbkanal frontolateralwärts und tritt mit dem Ganglion Gasseri nicht in Berührung. Nach Abtrennung dieser Portion, des Ramus ophthalmicus, gleiten die übrigen Wurzelpartien lateralwärts über den Sattel des Prooticums und verdicken sich. In den zum Ganglion Gasseri vereinigten Complex treten, ohne eigentlichen Anteil an der Ganglionbildung zu nehmen, auch die 3 caudoventralen, motorischen Trigeminuswurzeln aus dem medianen Gebiet des Trigeminuskerns. Sie verlaufen ventral vom Ganglion teils von einer Lage Ganglienzellen scheidenartig eingehüllt. Sie bilden mit einer ca. gleichstarken Portion sensibler, aus dem Ganglion ausstrahlender Fasern den 3. Trigeminusast, der somit gemischter Natur ist. *Hatteria* kommt somit entgegen dem Verhalten bei Sauriern und abweichend von der Beschreibung G. Osawa's eine Portio minor trigemini zu. In bezug auf diesen Punkt verhält sich *Sphenodon* ähnlich wie die Krokodile und nach E. Cords (131) die Vögel. Noch innerhalb des Ganglions tritt aus dieser Portion für den 3. Ast ein kleiner 4. Ast, den auch J. G. Fischer bei den übrigen Sauriern beschreibt, frontalwärts. G. Osawa konnte diesen Zweig nicht finden. Der Ramus mandibularis trigemini verläßt das Ganglion an seinem dicksten Ende. Der 2. Ast tritt frontal vom 3. Ast hinaus und nimmt bald nachher einen kleinen Verbindungsast des Facialis auf. Er bildet die Hauptmasse des kappenartig über die andern Teile gelegten Ganglions. Ins Gehirn tritt er, die dorsalen und dorsofrontalen Teile der Wurzel bildend. Die Hauptsache des Gasser'schen Ganglions ist in laterocaudaler Richtung und mißt 2,3 mm. Die beiden Querachsen betragen etwa die Hälfte der Längsachse.

Der extracranielle Verlauf des Ophthalmicus gestaltet sich

folgendermaßen: Der Nerv zieht nach einer lateralen Ausbuchtung frontalwärts, gegen die Medianlinie. Er überkreuzt den Abducens und schwillt zu einem kolbigen Ganglion an, das sich direkt hinter dem Oculomotoriusaustritt an die Schädelwand anlehnt. Die Ganglienzellen lagern mantelförmig um den Nervenstamm herum. Aus dem laterofrontalen Ende des Ganglions biegt der Ramus nasalis lateralwärts ab. Er entsendet nach kurzem Verlauf frontalwärts den Zweig durch die Nasenkapsel, der parallel mit dem Trochlearis verläuft und mit ihm den Opticus überkreuzt, sowie lateralwärts den Ramus ciliaris, der sich über das Ganglion ciliare oculomotorii legt. Vor der Trennung in die beiden Äste anastomosiert der Ramus nasalis, wie schon erwähnt, durch das feine Nervenzweiglein mit dem Ramus ciliaris III. An der lateralen Peripherie des keulenartigen Ganglions des Ophthalmicus entsteht ein beträchtlicher Muskelast, der Ramus frontalis. An die lateroventrale Umgrenzung schlängelt sich ein dünner Nerv, der sicherlich Facialisfasern mit sich führt und mit dem Ganglion in dessen mittlerm Gebiet verschmilzt. Frontalwärts kommuniziert der dünne Nerv vermittels des schon geschilderten Zweigleins mit dem Trochlearis. Caudalwärts gabelt er sich in 2 zarte Zweiglein, wovon das 1. mit dem Facialis kommuniziert und in den hintern Facialisast tritt, das 2. ins Ganglion geniculi zieht.

G. Osawa (98) erwähnt das Ganglion des Ophthalmicus nirgends. Johannes Müller (4) erwähnt bei Schlangen und Eidechsen ein von dem übrigen Ganglion getrenntes Ganglion in der Schädelhöhle. J. G. Fischer beschreibt bei *Salvator merianae* ein außerhalb des Schädels gelagertes Ganglion des 1. Trigeminusasts, doch ist seine Lage bedeutend weniger frontal als bei *Hatteria*. Eine ähnlich vorgeschobene Lage wie diejenige der *Hatteria* besitzt das kleine Ganglion des Ophthalmicus von *Chamaeleo*. Doch ist hier die Ganglienzellenbildung so minim, daß sie nur mikroskopisch zu konstatieren ist. Auch liegt ihm das Ciliarganglion direkt frontal auf. Die Verhältnisse bei *Chamaeleo* scheinen überhaupt etwas abzuweichen, da ja der 1. Ast teilweise auch an der Bildung des 2lappigen Ganglion Gasseri teilnimmt.

Im embryonalen Gehirn liegen die Verhältnisse schon insofern anders, als das Ursprungsgebiet des Trigeminus nicht reinlich gesondert ist. Das frontale Wurzelsystem liegt direkt vor dem frontalen Eingang ins Gehörorgan und bezieht vermittels eines Ganglions noch Fasern aus einem caudal gelegenen Gebiet, dem

wahrscheinlich die Hauptmasse der Facialisfasern entstammen. Die caudale, gangliöse Wurzel verschmilzt zum Teil mit den Fasern der vordern Wurzel, zum Teil tritt sie ins Gehörorgan. Eine andere Partie der Trigeminuswurzelfasern, aus beiden Gebieten rekrutierend, kann mit Facialisfasern vereint durch das Prooticum ins Facialisganglion und vermittels einer kleinen Verbindungsbrücke zwischen Facialis und Trigeminusganglion in letzteres Ganglion ziehen. Hauptsächlich sensible Wurzelfasern entspringen caudal.

Ein Übergang der Wurzelbündel des 5. Paars an das 7. erinnert sehr an die Verhältnisse bei Amphibien und Fischen, wie sie Fischer (5) beschreibt. Bei keiner erwachsenen Form unter den Reptilien ist Ähnliches gefunden worden. Auch bei der embryonalen *Lacerta agilis* ist nach Béraneck (31) das Wurzelgebiet reinlich gesondert ohne Übergänge ins Facialisgebiet. Das Gasser'sche Ganglion ist birnförmig mit dorsoventral gestellter Hauptachse. Es ist nicht vollständig aufgelagert wie beim Erwachsenen, sondern an einzelnen Stellen noch diffus zwischen den Nervenfasern eingestreut. Der Isthmus zwischen Facialis und Trigeminusganglion, der nach Fischer (5) auch einigen Formen unter den Amphibien zukommt, scheint indes nicht konstant zu sein. Er war zu sehen bei einer Querschnitt- und einer Horizontalserie, doch nicht an einer Sagittalserie desselben Stadiums.

Auch beim embryonalen Gehirn nehmen nicht alle Fasern des 2. und 3. Asts an der Ganglionbildung teil. Vgl. auch Schauinsland (114). Die Portio minor rekrutiert ihre Fasern vom caudoventralen Teil des vordern Ursprungsgebiets. Die caudodorsalen Fasern treten ohne Teilnahme am Ganglion gasseri frontalwärts durch einen eignen Halbkanal des Otosphenoidknorpels. Lateral ist der kurze Halbkanal durch starkes Bindegewebe ergänzt. Der Ophthalmicus zieht frontomedialwärts. Nach kurzem, extracraniellem Verlauf bildet er das länglich runde Ganglion, das sich an den Oculomotoriusaustritt ganz in die Nähe der Hypophyse legt. An seiner mediofrontalen Seite entsendet es den Ramus nasalis. Er kommuniziert, wie schon erwähnt, vermittels des kurzen und feinen Ramulus ciliaris mit dem Ciliarganglion. An der laterofrontalen Ecke verläßt auch der Ramus frontalis das Ganglion.

Hatteria besitzt somit keinen eigentlichen Ophthalmicusstamm im Sinn Hoffmann's (36), da ja der Ramus frontalis und nasociliaris sowohl bei der erwachsenen als auch bei der ältesten embryonalen Form dem Ophthalmicusganglion getrennt entspringen. Von diesen

Befunden weichen ab die Beobachtungen von Schauinsland (114), welcher den Ramus ciliaris als aus dem Ganglion ophthalmicum direkt entstehend vorfand.

Der 2. Trigeminusast verläßt das Ganglion Gasseri an seiner laterofrontalen Seite, dicht unter der Gehörkapsel. Er teilt sich nach kurzem, lateralem Verlauf in seine 2 Äste, die jedoch noch eine Strecke parallel durch die äußere Partie der Kaumuskeln frontalwärts ziehen. Der Infraorbitalis wendet sich in der Folge medioventralwärts. Auf der Höhe des Orbitalbodens angekommen verschmilzt er mit dem Endast des Ramus palatinus facialis. Er zieht mit ihm als ein flacher Stamm oberhalb und in der Mitte zwischen den beiden Zahnreihen frontalwärts. — An der lateralen Seite des Ganglion Gasseri, etwa auf halber Höhe, entstehen die Zweige, welche den 3. Trigeminusast zusammensetzen.

Der Abducens besteht innerhalb des Schädels aus einem feinen frontalen Teil und einer stärkern caudalen Partie. Kurz vor Austritt aus der Schädelkapsel vereinigen sie sich und ziehen durch einen kurzen Längskanal im Basisphenoid lateral vom Foramen jugulare hinaus. Der Abducens wird durch den zu feinen Knochenkanal eingeengt. Außerhalb des Schädels zieht er wenig lateralwärts in den Retractor oculi, dann frontalwärts mit einem Zweig an den erwähnten Muskel. Eine Menge feiner Fäserchen dringen in den Musculus bursalis, das Hauptreis gelangt in den Rectus externus. Verbindungszweige mit dem Facialis sind nicht vorhanden.

Der Verlauf des Abducens im embryonalen Schädel gestaltet sich ganz gleich, nur etwas weniger gestreckt.

Acusticofacialis: Der Nervenkomplex verläßt das Zentralorgan in der ganzen Höhe der Seitenränder des verlängerten Marks. Abweichend von Osawa (98) ist kein Tuberculum acusticum zu finden. Die Gesamtwurzel ist 1,5 mm mächtig, teilt sich jedoch äußerlich sofort in ihre Zweige. Innerlich jedoch bildet sich in der Wurzel innerhalb des Schädels ein großes Ganglion, das mit den einzelnen Zweigen ins Gehörorgan hineinreicht. Zunächst kann man den Nervenkomplex in Ramus anterior und in Ramus posterior einteilen. Die frontalen und ventralen Fasern des Ramus anterior sowie die ventrofrontalen, über den Ramus anterior hinwegziehenden Fasern des Ramus posterior setzen den Facialis zusammen. Er verläßt am ventralen Rand des Ramus anterior den Komplex und zieht sofort ventrolateralwärts durch ein besonderes Loch aus dem

Schädel ins Ganglion geniculum. Es besitzt eirunde Form und umgibt den aus dem Schädel kommenden Nervenstamm allseitig. Aus seiner medialen Seite zieht der Ramus palatinus medialwärts und wendet sich der medialen Seite der Columella entlang frontalwärts [vgl. Versluys (110]. An der lateralen Peripherie des Ganglions entsteht caudal ein Muskelast in den Parieto-mandibularis, dicht davor der eigentliche Hauptstamm des Ramus posterior facialis mit der Chorda tympani und den Kommunikationsästchen zum zweiten Trigeminusast, zum Glossopharyngeus etc. An seiner frontalen Seite entläßt das Facialisganglion den feinen Nervenast zum Ganglion des Ophthalmicus und zum Trochlearis. Erster und zweiter Trigeminusast der *Hatteria* sind somit direkt mit dem Hauptstamm des Facialis verbunden. Ein ähnliches Verhältnis fand ich nirgends in der Literatur über Reptilien angegeben.

In derselben Sagittalebene, in welcher der Facialis die Schädelkapsel verläßt, bezieht der Ramus anterior des Octavus seine Fasern aus der Ampulla anterior und exterior. Der vereinigte Nervenstamm der beiden Ampullen ist schon innerhalb des Gehörorgans gangliös. Bei der Vereinigung der beiden Hauptwurzeln des Acusticus scheidet sich vom Ramus anterior ein feiner Nervenzweig und zieht durch ein besonderes Loch dorsalwärts in die Gehörkapsel. Innerhalb des Labyrinths spaltet es sich in mehrere mediale und wenige laterale Zweiglein an den Utriculus. Der Ramus posterior ist sehr stark gangliös. Er bezieht einen besondern, ebenfalls gangliösen Zweig von der dorsomedial gelegenen Ampulla posterior. Durch eine besondere Öffnung zieht der Ramus ampullae posterioris aus dem Gehörorgan. Der eigentliche Ramus posterior zieht vorerst in eine rundliche Grube und biegt dann caudalwärts durch eine größere Öffnung ins Vestibulum. Er bezieht seine Fasern aus der Papilla basilaris, der Papilla lagenae, der Papilla sacculi, das wichtigste Kontingent aber aus der länglichen Macula des Utriculus, abweichend von G. Retzius (32), nach dessen Beschreibung nur der Ramus anterior an den Utriculus zieht. Das ganze Verzweigungssystem des Acusticus ist makroskopisch sehr gut sichtbar bei Gehirnsitus mit geöffnetem Gehörorgan. Nimmt man das Gehirn heraus, so reißen meistens die Nervenendstellen durch, sodaß der Nervenkomplex mit dem Zentralorgan im Zusammenhang bleibt.

Ein Verschmelzen der Acusticus- und Facialiswurzeln kommt nach Fischer (7) bei erwachsenen Sauriern und Krokodilen nicht vor. Auch bei *Emys europaea* und *Testudo graeca* behauptet der

Facialis bereits sein ihm eignes Ursprungsgebiet dicht vor dem Octavus. Dagegen beschreibt Béraneck (31) eine gemeinsame Wurzel für Acusticus und Facialis bei *Lacerta agilis*-Embryonen.

Auch die Acustico facialis-Fasern des Embryos stammen wie die Quintusfasern noch nicht aus einem einheitlichen Ursprungsbezirk. Ein mächtiges, caudales Ursprungsgebiet liefert die Hauptmasse der Fasern fürs Gehörorgan. Daneben ziehen jedoch auch aus einem frontalen Wurzelgebiet neben den Quintus- und Facialisfasern solche für den Acusticus einher. Das caudale Wurzelgebiet dagegen birgt jedenfalls nur Acusticusfasern, vielleicht auch einige wenige für den Facialisstamm (s. Taf. 1, Fig. 2 u. 3).

Nervenfasern aus der Ampulla posterior und der Macula neglecta setzen einen caudalen, fast horizontal gerichteten Ramus zusammen. Er wird schon innerhalb des Gehörorgans diffus gangliös wie bei der erwachsenen *Hatteria*. zieht frontalwärts durch ein eignes Nervenloch und fließt direkt davor mit dem ventral an ihn herantretenden Faserzug aus dem Sacculus und der Cochlea zusammen zum Ramus posterior acustici. Auch direkt aus dem Utriculus ziehen innerhalb des Gehörorgans in einen Knochenkanal Fasern mediocaudalwärts, um mit den Fasern aus Sacculus und Cochlea zusammen in den Ramus posterior zu strömen. Die übrigen Nervenfasern des Utriculus ziehen in 2 gesonderten Bündeln mediofrontalwärts durch 2 Löcher, die in eine Grube konfluieren, in die Schädelhöhle zum Ramus anterior des Acusticus. Das Hauptkontingent der Fasern zum Ramus anterior stellen die Maculae der Ampulla anterior und exterior, die aus einer gemeinsamen Öffnung das Gehörorgan verlassen (s. S. 21 u. 22). Auch sie schwellen schon in der Capsula auditiva zu einem Ganglion an. Aus dem Recessus utriculi zieht ein äußerst feines Bündelchen Nervenfasern ventralwärts an den Ramus anterior. Es ist auf Fig. 3, Taf. 1 nicht angegeben. In die Schnittebene projiziert, hätte es den Ramus für die vordere und äußere Ampulle entzweigeteilt.

An seiner untern Peripherie birgt auch der embryonale Ramus anterior den Facialis in sich. Die Fasern ziehen, zunächst mit den Octavuswurzeln vereint, lateralwärts, zweigen dann vom Ramus für die vordere und äußere Ampulle ventral ab. Durch das Prooticum zieht er ins Ganglion geniculi. An Stelle des doppelten Ramus posterior findet man beim Embryo nur einen einzigen Nervenstamm der lateralwärts aus dem Ganglion zieht. An seiner medialen Seite bildet sich der Ramus palatinus. Er zieht sogleich medio-

ventralwärts, dann im Bogen frontalwärts und wiederum lateralwärts in die Orbita. Auf dem Boden der Orbita schwillt der Ramus zum Ganglion palatinum an, nimmt einen Ramus communicans trigemini auf und gibt vor und nach Bildung des Ganglions Zweige an die hintern Zähne der Palatinreihe ab. Frontal vom Ganglion ist der Verlauf ein streng frontaler. Nach Abgabe eines Zweigs für die vordere Palatinreihe verschmilzt der Ramus palatinus mit dem doppelt so starken Zahnast des Maxillaris. Der zusammengesetzte Nerv wird lateral und medial teilweise gangliös, unter Abgabe von Muskel- und Drüsenästchen. Nach geradem, frontalem Verlauf spaltet sich der Nerv wiederum, indem er lateral zunächst ein Ganglion bildet. Medial entsteht der Zweig für die Choanen, lateral aus dem Ganglion der Zahnast für die Maxillarreihe.

Glossopharyngeus: Teilweise vor dem Octavus, teilweise seinen Ursprung durchflechtend, entspringt der Glossopharyngeus in 3—4 Wurzelbündelchen. Sie ziehen der Oblongata entlang caudalwärts, zunächst in eine Hauptwurzel und eine feine, caudal anliegende Nebenwurzel vereinigt. Der Ursprung der Würzelchen liegt in einer geraden Linie, die frontal ganz lateral, caudal etwas dorsalwärts gerichtet ist. In derselben Geraden dicht hinter den Glossopharyngeuswürzelchen entspringen noch 3 weitere Wurzelbündel, die sich zu einem Stamm vereinen und im Bereich des Foramen lacerum posterius ein Zweiglein zum Glossopharyngeusstamm entsenden. Das so verstärkte 9. Paar behauptet den frontalsten und dorsalsten Platz im Foramen und zieht dann lateralwärts. Am Ende des Verlaufs durch das Foramen treten wenige Ganglienzellen auf, dem Stamme caudal anliegend. Erst etwa 2 mm lateral vom Schädel schwillt der Glossopharyngeus zu einem großen Ganglion an und nimmt noch einen Ramus aus dem caudal von ihm liegenden Begleitnerv auf.

Nach den Zweigen und Verbindungsästen, die diesem Ganglion entspringen, erweist es sich als das Ganglion petrosum. Eine ähnliche, distale Lage des Glossopharyngeusganglions beschreibt auch Fischer (7) für *Istiurus amboinensis*, Johannes Müller (1) und Carl Vogt (3) für *Python tigris*. Wahrscheinlich bilden auch die wenigen Ganglienzellen am lateralen Ende des Foramen lacerum bereits einen Bestandteil des nach Johannes Müller dem Ganglion cervicale supremum analogen Glossopharyngeusknötchens. Der Glossopharyngeus besitzt somit ein eignes Ganglion. Der Befund weicht ab von den Verhältnissen, die Osawa (98) feststellt. Der Autor be-

schreibt den Glossopharyngeus als einen ins Ganglion radicis vagi tretenden Nervenstamm, ein Zustand, der sich am Schädel des Embryos verfolgen läßt. Auch entspricht er nach Fischer (7) den Befunden bei *Alligator lucius, Crocodilus biporcatus* und Verhältnissen bei Amphibien, speziell bei Urodelen.

Am embryonalen Gehirn entspringt ein Wurzelbündel des Glossopharyngeus noch weiter frontal und dorsal als beim erwachsenen Gehirn, direkt unter dem caudalen Kleinhirnrand. Die 2 caudalen Faserbündel entspringen vor und in der gleichen Höhe des Acusticusaustritts. Alle Fasern ziehen über diejenigen des Acusticus weg candalwärts und mit den Wurzelbündeln des 10. und 11. Hirnnervenpaars durch das Foramen jugulare. Außerhalb des Schädels vereinigen sich die Glossopharyngeusfasern mit den Vago-Accessoriusfasern zu einem gemeinsamen Doppelganglion. Vgl. Schauinsland (114). Eine mehr mediale größere Verdickung ist allen 3 Nervenpaaren gemeinsam. Sie entsendet mediocaudalwärts einen kleinen Verbindungszweig in den dicht dahinter liegenden Hypoglossusstamm, den Schauinsland nicht erwähnt. Lateral entsteht aus dem medialen Ganglienknoten ein frontolateral auflagerndes, dem Glossopharyngeus eignes Ganglion und caudal davon der dem Vagus und Accessorius gemeinsame Nervenstamm. Er zieht lateralwärts und teilt sich in den dorsalen Accessorius und in den ventralen Vagus. Das frontale Ganglion, welches dem Glossopharyngeus Ursprung bietet, kommuniziert caudal ebenfalls vermittels eines Zweigleins mit dem Vagoaccessorius.

Vagus-Accessorius. In einer Geraden mit dem Glossopharyngeus und dem caudal von ihm entstehenden Nervenstamm werden die Vaguswurzeln sichtbar. Sie entspringen dicht hinter den beiden Nerven in 10—12 Faserbüscheln, die sich zu 4 Wurzelbündeln sammeln. Das frontalste ist das mächtigste, das caudale ebenfalls stark. Die dazwischen liegenden Würzelchen jedoch sind schwach. Etwas caudal von den 4 Bündeln entsteht ein feines, letztes Vagusstämmchen, das selbständig, dorsal vom Accessoriusstamm einherzieht. Die Abgangsrichtung der Vaguswurzeln ist dieselbe descendente bis transversale, die Fürbringer (96) für die Selachier beschreibt.

Die Hauptwurzel des Accessorius entspringt in 2 Bündeln dorsal, in derselben Höhe und gleichweit von der Medianlinie entfernt wie ventral die letzte Hypoglossuswurzel. Ihr Verlauf ist zunächst ascendent. Das vereinigte Bündel zieht dann caudalwärts und emp-

fängt eine lange ebenfalls dorsale Wurzel aus der Höhe des 2. Spinalnerven. Die Spinalwurzel entsteht wenig lateraler als die occipitale Wurzel, ist viel schwächer als letztere und zieht unter der dorsalen Wurzel des ersten Cervicalnerven durch, wie dies von Fischer (7) und Mayer (6) für Reptilien und Säugetiere beschrieben wird. Auch wird sie im Hinaufziehen durch Angliederung feinster Fasern aus dem Zentralorgan schwach verstärkt. Das vereinigte Bündel zieht wieder frontalwärts, nimmt in der Höhe der letzten Hypoglossuswurzel ein ganz feines, zweites occipitales Würzelchen auf. Der Accessorius mißt nur etwas mehr als $^2/_{10}$ mm Querschnitt und zieht in das Foramen jugulare, innerhalb des Foramens dorsal vom letzten Vagusbündel begleitet. Auf seinem Lauf durch das Foramen legen sich auch die 4 übrigen Vagusbündel dem Accessorius frontal und ventral an, und der ganze Komplex wird von einer dichten, bindegewebigen Scheide umgeben. Außerhalb des Foramen legt sich den vereinigten Nerven ein längliches Ganglion gleich einer Hülle ventral an. Das dorsal vom Accessorius liegende, feine Vagusbündel verschmilzt zunächst mit dem Accessorius und verursacht dadurch ein kleines Eigenganglion, das vom Ganglion der 4 Vagusbündel ventral umfaßt wird und etwas weiter lateral in demselben aufgeht. Das Vago-Accessorius-Ganglion kommuniziert vermittels eines feinen Strangs mit einem zum Spinooccipitalnerv abgehenden Zweig aus der caudalen Hypoglossuswurzel. Aus dem Ganglion resultiert lateral ein ca. 1 mm dicker Nerv, in welchem die Accessoriusfasern mitverlaufen, ohne daß sie wesentlichen Anteil an der Ganglionbildung hätten. Aus dem, zwischen Glossopharyngeus und Vagus selbständig verlaufenden Nervenstamm geht unter Ganglienzellbildung ein Zweiglein zum Vagus-Accessorius ab, auch hier wenige Ganglienzellen hervorrufend. Derselbe Nervenstamm entläßt auch einen Zweig an die frontale Hypoglossuswurzel und schwillt dann zu einem beträchtlichen, diffus zwischen den Fasern verbreiteten Ganglion an. Darauf zieht er längs der Gehörkapsel ventralwärts. Der Nerv ist ein nicht mit dem Accessorius verschmelzender frontalster Vaguszweig und bewahrt eine gleiche Selbständigkeit wie der frontale Vaguszweig, der Ramus lateralis der Amphibien [Strong (89)] und Fische [Fürbringer (96)]. Seinen weitern Verlauf habe ich nicht konstatiert. Beim Embryo nimmt er, wie auch der Glossopharyngeus, teil an dem diffus zwischen den Nervenfasern verteilten Ganglion, welches dem 9., 10. und 11. Gehirnnervenpaar gemeinsam ist.

Ventrale Vaguswurzeln, gar spinale, ventrale, wie J. G. Fischer (7)

für mehrere Saurier beschreibt, besitzt *Hatteria* nicht. Alle ventralen Wurzelbündel sind typische Hypoglossuswurzeln. Auch verlaufen Vagus und Accessoriusfasern trotz der außern Verschmelzung möglichst getrennt. Die Ursprungsverhältnisse bei *Hatteria* klingen an diejenigen bei *Lacerta ocellata* und *Istiurus*, vielleicht auch an die Befunde bei *Iguana tuberculata* an. Das Ganglion radicis nervi vagi ist jedenfalls nur mikroskopisch zu konstatieren, da die Ganglienzellen in 2–3 Lagen hüllenförmig um den Stamm herum gelegt sind und deshalb nur geringe Verdickung bewirken.

Der Hypoglossus ist bei *Hatteria* ziemlich selbständig. Seine 14—16 Wurzelbündel entspringen ganz ventral etwa 1 mm von der Medianlinie entfernt, die frontalen, feinern Würzelchen näher bei der medianen Fissur, die dickern caudalen etwas mehr lateral. Sie ordnen sich mit 3—4 Bündeln zu einer frontalen, kleinern Hypoglossuswurzel, mit 6 Bündeln zur mittlern und die übrigen zur mächtigen, caudalen Wurzel an. Alle 3 ziehen gesondert in 3 verschiedenen Foramina durchs Occipitale in einer schrägen Geraden. Die frontalste Wurzel durchsetzt den Knochen ventral, die caudalste viel dorsaler. Die Nervenstämmchen hängen bis zu ihrem Austritt aus der Schädelhöhle in der Pia. Die Kanälchen der beiden frontalen Wurzeln vereinigen sich so, daß die Wurzeln aus einem gemeinsamen Loch lateral aus der Schädelkapsel treten. Die ontogenetische Reduction der Hypoglossuswurzeln, welche schon Howes u. Swinnerton (118) konstatiert haben, schreitet postembryonal nicht weiter fort als beim ausgewachsenen Embryo. Alle 3 Hypoglossuswurzeln verlaufen parallel miteinander, dicht caudal vom Vagoaccessorius, lateralwärts und vereinigen sich erst 3 mm vom Schädel entfernt, ohne daß Ganglienzellen auftreten würden. Vorher entläßt jedoch die caudale Wurzel einen Zweig zum dorsalen Ast des Spinooccipitalnerven [vgl. Schauinsland (128, 114)], und die frontale Wurzel erhält Verstärkung aus der selbständigen Vagusportion. Auch entsendet die caudale Wurzel dicht vor dem Zusammentreten der 3 Wurzeln ein feines Zweiglein, das den frontalen Wurzeln parallel mit der freien Vagusportion ventralwärts zieht.

Beim Embryo weicht der Verlauf der Hypoglossuswurzeln nur insofern von demjenigen erwachsener Tiere ab, als die beiden frontalen Wurzelbündel schon innerhalb des Schädels zu einem einzigen verschmelzen. Eine occipitale Wurzel *z* nach Fürbringer (96), wie sie Schauinsland angibt, konnte ich nicht finden. Die Verbindungen

mit dem Glossopharyngeus-Vagus-Accessoriusganglion und mit dem dorsalen Zweig des Spinooccipitalnerven sind ebenfalls vorhanden.

Entgegen dem Verhalten bei Eidechsen, übereinstimmend mit demjenigen bei Krokodilen entbehrt die erwachsene Hatteria spinaler Hypoglossuswurzeln. Abweichend von den Sauriern ist auch der Umstand, daß der 12. Hirnnerv in seinem Stamm vollkommen freibleibt und nur durch Zweigverbindungen mit Vagus und Spinooccipitalis kommuniziert.

Der Spinooccipitalnerv [Cervicalis I nach Schauinsland (114)] von *Hatteria* entspringt ventral von der Medulla, bei ihrem Austritt aus dem Occiput in einer Geraden mit den caudalen Hypoglossuswurzeln. 2 feine Bündel, die jedenfalls noch spinale Hypoglossuselemente in sich fassen, setzen eine frontale Wurzel zusammen; eine caudale Wurzel wird durch 2 dicke Komponenten gebildet. Beide Wurzeln umziehen, in dicke Bindegewebsscheiden eingehüllt, das Basioccipitale. Bei der größten Biegungsstelle des Occiput legen sich die Wurzeln übereinander. Bei der Horizontalbewegung des Kopfs sind sie in dieser Lagerung den Zerrungen weniger ausgesetzt. Auf eine kurze Strecke vereinigen sich die beiden Wurzeln zu einem einzigen Stamm. Dann gliedern sich kurz aufeinander folgend 2 Zweige ventralwärts ab. Der laterale dieser Zweige enthält Elemente sympathischer Natur für die Vertebralarterie, kommuniziert mit dem caudalen Hypoglossuszweig und entsendet einen Ast in die dorsale Halsmuskulatur. Der Rest des spinooccipitalen Stamms zieht caudolateralwärts weiter.

Am Gehirn des Embryos verhält sich der Spinooccipitalis einfacher. Er entsteht nur aus 2 Wurzeln und teilt sich außerhalb des Achsenskelets in einen kleinern, ventralen Zweig, der caudolateralwärts zieht und in einen größern dorsalen Teil. Letzterer kommuniziert mit der caudalen Wurzel des 12. Paars und zieht dann dorsalwärts in die Halsmuskulatur.

Der 2. Cervicalis entspringt an der Medulla spinalis etwas lateraler als der spinooccipitalis-ähnliche 1. Cervicalnerv, also nicht mehr in gleicher Linie mit dem Hypoglossus wie dieser. Er besteht zunächst aus 3 dicken, ventralen Wurzeln. Die zusammengesetzte, ventrale Wurzel mißt $^1/_{10}$ mm. Eine ganz feine und einfache, dorsale Wurzel entspringt caudaler als die ventralen Wurzeln. Sie zieht, in der Pia versteckt, im Bogen über die spinale Accessoriuswurzel hinweg lateral und caudalwärts. Indem sie von hinten an die

ventrale Wurzelportion hinzutritt, bildet sie ein dem Stamm caudal aufsitzendes, sehr kleines Spinalganglion.

Abweichungen dieser Ausführungen von den Angaben Osawa's bestehen in bezug auf folgende Punkte:

1. An der Innervation der Riechschleimhaut nimmt nur der Olfactorius teil. Der Trigeminusast zieht dorsal durch die Riechkapsel, ohne Nervenfasern an das Riechepithel abzugeben.

2. *Hatteria* kommt eine Portio minor trigemini zu.

3. Ein 4. Trigeminusast konnte ebenfalls gefunden werden.

4. Der 1. Trigeminusast besitzt ein eignes Ganglion außerhalb der Schädelhöhle in der Muskulatur, lateral von der Hypophyse, verborgen.

5. Aus dem Ganglion geniculi entspringen außer dem Ramus palatinus der Hauptstamm des Facialis und ein Muskelast.

6. 4 Acusticuszweige ziehen getrennt in das Gehörorgan, vgl. auch S. 91.

7. Der Glossopharyngeus zieht als selbständiger Nerv aus der Schädelhöhle. Er besitzt ein eigenes Ganglion und tritt nicht ins Ganglion radicis nervi vagi.

8. Der Abducens spaltet sich in mindestens 3 Endzweige.

Die Abweichungen der Befunde an *Hatteria* von den Verhältnissen bei den Lacertiliern sind folgende:

1. Die Riechschleimhaut der *Hatteria* wird nur vom Olfactorius innerviert; der Trigeminus durchzieht die Riechkapsel, ohne Nervenfasern an die Schleimhaut abzugeben.

2. *Hatteria* kommt ähnlich wie den Krokodilen und den Vögeln eine Portio minor trigemini zu.

3. *Hatteria* eigentümlich ist auch die außerhalb des Schädels frontalwärts verschobene Lage des Ophthalmicusganglions, das bei den meisten Sauriern innerhalb, bei wenigen Ausnahmen außerhalb der Schädelkapsel liegt, doch nirgends frontalwärts verschoben ist.

4. Auch die direkte Verbindung des 1. und 2. Trigeminusasts mit dem Stamm des Facialis kommt, soweit bekannt, nur *Hatteria* zu.

5. Ein Übergang der Wurzelfasern des Trigeminusgebiets in diejenigen des Facialis, wie sie die ältesten Embryonalstadien von *Hatteria* aufweisen, kommt bei *Lacerta*-Embryonen nicht vor und erinnert an Zustände bei den Amphibien.

6. Der Isthmus zwischen Ganglion gasseri und Ganglion geniculi ist für Saurier-Embryonen noch nicht beobachtet worden, dagegen vielfach an ausgewachsenen Amphibien.

7. Bei Embryonen von *Lacerta agilis* beobachtete Béraneck, daß der Facialis mit der vordern Acusticuswurzel verschmolzen ist. Doch bei erwachsenen Reptilien ist dieses Verhältnis noch nirgends beobachtet worden, außer bei *Hatteria*.

8. *Hatteria* eigen ist auch die Gliederung des Acusticus in seine verschiedenen Zweige, die sich nur gezwungen in das allgemeine Schema von Retzius, wonach bei *Hatteria* aus dem Utriculus Fasern in den Ramus anterior und in den Ramus posterior acustici ziehen würden, einreihen läßt.

9. Der Glossopharyngeus der erwachsenen *Hatteria* bleibt in seinem Stamm frei; er tritt nicht in das Ganglion radicis nervi vagi, sondern bildet sein eignes Wurzelknötchen und ein Stammganglion. Dieser Befund erinnert an Krokodile und Amphibien, speziell an Urodelenverhältnisse.

10. Der selbständige, frontale Vaguszweig, vergleichbar dem Ramus lateralis der Amphibien und der Fische, ist für die Lacertilier auch noch nicht beschrieben worden.

Als Differenzen, die sich wachstumphysiologisch deuten lassen, betrachte ich die Portio minor trigemini sowie die Lage des Ophthalmicusganglions.

Wichtige Unterschiede genetischer Natur sind dagegen die Übergänge der Trigeminus- und Facialisfasern in ihrem Wurzelgebiet sowie die Verbindung des Gasser'schen Ganglions mit dem Ganglion geniculi am Embryo und der noch am Erwachsenen gemeinsame Ursprung des Facialis und des Acusticus. Beide Merkmale gehören zu den generellen und unterscheiden, soweit bekannt, *Hatteria* von den übrigen Sauriern. Generell ist auch der selbständige Glossopharyngeus und die in Form eines Ramus lateralis abgesonderte frontale Vagusportion.

Diese zwei Merkmale sind mit den Verhältnissen im Facialis und Acusticusgebiet dem Rhynchocephalen eigen, charakterisieren ihn gegenüber den andern Sauriern.

V. **Medianschnitt.**

No. I. Medianschnitt des Erwachsenen.

(Fig. O.)

Der Centralkanal des Rückenmarks weitet sich plötzlich in zwei aufeinanderfolgenden Etappen zur Rautengrube aus. Da die Dorsal-

stränge zunächst nur wenig auseinanderweichen, so kommt die Erweiterung des Kanals hauptsächlich in einer Volumvergrößerung der Medulla, vornehmlich in dorsoventraler Richtung, zur Geltung. So ist der Querschnitt am Calamus scriptorius bereits erheblich größer als bei der 3. Spinalwurzel. Die Commissura dorsalis bleibt bis zur vollständigen Eröffnung der des Tegmentums entblößten Rautengrube unter dem dorsal besonders dichten Neurogliagerüst verborgen. An einem Exemplar griff ein Divertikel des allmählich sich erweiternden Kanals dorsal über die graue Substanz des Centralkanals hinweg caudalwärts, sodaß die dorsale Commissur, größtenteils von der grauen Substanz entblößt, direkt auf dem Ventrikel lag.

Die Rautendecke greift mit einer großen Vesica terminalis median zwischen die Dorsalstränge. Ein kleines caudales Divertikel der Endblase ist mit Hilfe eines Piastrangs am Mark befestigt. Die Vesica terminalis beansprucht $^2/_5$ der Rautendecke und ist meist durch eine schwach ausgeprägte Querfalte gegliedert. Frontal davon senkt sich das Tegmentum rhombencephali etwas in die Tiefe, zieht in 2—3 Falten dorsalwärts, dann in leichtem, die Rundung des Cerebellums nachahmendem Bogen zur Spitze des Epencephalons. In einer frontalwärts gerichteten Falte vereinigt sie sich mit dem dorsofrontalen Teil der Taenia cerebelli.

Das Epencephalon repräsentiert bei *Hatteria* die stärkste Verdickung der dorsalen Medianzone. Es steht ziemlich senkrecht zur Achse des Rautenhirns und bildet einen Bogen mit mehr oder weniger großer, caudaler Konvexität wie bei *Lacerta* und *Chamaeleo*. Je nachdem das Cerebellum sich stärker über die Lobi optici neigt, oder aber caudalwärts ragt, ist die Falte zwischen der dorsalen Taenie und dem Tegmentum rhombencephali kleiner oder größer. Das ventrale Dritteil der Kleinhirnmedianzone ist etwas verdünnt, infolge einer feinen Spalte, welche dem 4. Ventrikel Fortsetzung zwischen die stark verdickten Lateralpartien gewährt. Dieselbe Spalte findet sich etwas kleiner bei *Lacerta vivipara*, fehlt dagegen bei *Lacerta ocellata*. Die ventrale Hälfte der Kleinhirnmedianzone wird von den verschiedenen Kleinhirndecussationen unterbrochen. Diese sammeln sich in einem caudofrontalwärts liegenden System, das allein auf dem Medianschnitt (Fig. O) eingezeichnet ist. Vermittelst eines querliegenden Wulstes, der teilweise durch das Commissurensystem veranlaßt wird, setzt das Epencephalon an das Velum anterius an. Sein Medianschnitt besteht nur aus der Decussatio veli und der Trochleariskreuzung.

Tel
Opa
Npa
Pa
Opi
Rpr
Ca
Rn
Cab
Vel
Cm
Cs
Pi
Cp
Mes
Lc
Dm
Ep
Tr
Vt
O
Dsod
Dtr
Dsov
Rpo
Si
Lt
Rm
Ss
Dr
Caris
Sie
Hy
Ri

Fig. O.

Fig. O.

Medianschnitt I des Erwachsenen. $7^1/_2 : 1$.

Vt Vesica terminalis. *Tr* Tegmentum rhombencephali. *Ep* Epencephalon. *Dv* Decussatio veli. *DIV* Decussation des Trochlearis. *Mes* Mesencephalon. *Lc* Lamina commissuralis mesencephali. *Cp* Commissura posterior. *Pi* Pars intercalaris. *Cs* Commissura superior. *Opi* Organon pineale. *Opa* Organon parietale *Npa* Nervus parietalis. *Tel* Telencephalon. *Pa* Paraphyse. *Cab* Commissura aberrans. *Vel* Velum transversum. *Cm* Commissura mollis. *Rn* Recessus neuroporicus. *Ca* Commissura anterior. *Rpr* Recessus praeopticus. *O* Opticus. *Dsod* Decussatio supraoptica dorsalis. *Dtr* Decussatio transversa. *Dsv* Decussatio supraoptica ventralis. *Rpo* Recessus postopticus. *Si* Sinus infundibuli. *Ri* Recessus infundibuli. *Lt* Lobus terminalis. *Hy* Hypophyse. *Ss* Sinus superior. *Rm* Recessus mamillaris. *Dr* Decussatio retroinfundibularis. *Cans* Commissura ansulata. *Sie* Sinus interencephalicus.

Schraffiert sind die größten Seitenrisse der lateral entfalteten Massen von Vorderhirn, Lobi optici und Cerebellum.

Die Dorsomedianzone des Mittelhirns ist wieder stärker ausgebildet. Caudal wird sie durch die Verbindung der Corpora posterior und durch den größtenteils median gelegenen Dachkern etwas verdickt. Frontalwärts keilt sich die Lamina commissuralis mesencephali aus, jedoch nicht so vollständig wie etwa bei *Chamaeleo*. Sie geht mit einer schwachen, ventralwärts gerichteten Verdickung in die Commissura posterior über. Eine ähnliche, doch viel markantere Verdickung erwähnt Rabl-Rückhard beim Mittelhirndach des *Alligator lucius*. Ohne Grenze schließen die Commissuren aus dem Tectum an die starken Faserkreuzungen der Commissura posterior an. Die hintere Commissur beansprucht noch die caudale Hälfte des frontal epithelial werdenden Schaltstücks.

Dicht davor liegt innerhalb des hohen Cylinderepithels der blinde Eingang in den Zirbelstiel, in das Pinealorgan Studnikčа's. Außerhalb der Gehirnwandung führt ein Piastrang als Tractus pinealis wenige, allmählich zurückbleibende Ganglienzellen dorsalwärts. Der Tractus weitet sich bald zu dem schlauchartigen Pinealorgan, das, die Decke des 3. Ventrikels caudal und dorsal begrenzend, emporsteigt. An der ventrofrontalen Medianpartie entspringt aus der pialen Scheide des Pinealschlauchs der Parietalnerv, der bis dahin mit dem Tractus pinealis vereinigt gewesen war. Vgl. S. 52 ff. Er begleitet das Pinealorgan an seiner frontalen und ventralen Medianzone und endigt in der Retina des Parietalauges.

Ein kleines, epitheliales Verbindungsstück führt zur Commissura superior. Sie ist verhältnismäßig schwach entwickelt, wird jedoch dorsal und frontal durch die median zusammenstoßenden innern Ganglia habenulae unterstützt wie bei *Emys* und *Chamaeleo*. Die Größe der verklebten Ganglienmassen ist ganz verschieden an den

einzelnen Exemplaren. Oberhalb der obern Commissur bildet die Dorsomedianzone zunächst ein kleines, caudalwärts gerichtetes Divertikel, das oft durch die zusammentretenden Habenularmassen reduziert, an einem Exemplar jedoch ganz frei und besonders groß war. Hierauf erhebt sich das Zwischenhirndach zum Zirbelpolster, zieht parallel unter dem Pinealorgan frontalwärts. Am frontodorsalen Ende des Zwischenhirndachs wird die Medianzone durch die Paraphyse eingestülpt. Dem Zug der Venae cerebri anteriores folgend, greift hierauf der Medianschnitt als frontaler Abschluß des Zwischenhirndachs ventralwärts bis zum Foramen Monroi, läßt vor dessen Eingang die paarigen Plexus inferiores et hemisphaerium abzweigen, zieht dann als Plexus medianus caudal- und dorsalwärts (vgl. hierzu auch Fig. G). Er wölbt sich in einem Bogen über die Commissura superior. Oft ragt er bis fast ans Zwischenhirndach hinauf. Frontal von den Plexus wendet sich die Medianzone wiederum dorsalwärts und zwar zur gleichen Höhe wie als Zirbelpolster. Sie bildet die Paraphyse mit einem caudalwärts gerichteten, dorsalen Fortsatz.

Der gesamte Auliplexus besteht demzufolge bei *Hatteria* aus der zum Foramen Monroi sich herabsenkenden, quergestellten Platte, die bereits plexusartig umgestaltet ist und die oben erwähnten doppelt paarigen Plexus entsendet. Zu dieser Platte fügt sich aber der Hauptbestandteil, der rückwärts ragende Plexus medianus. Der postvelare Abschnitt des Zwischenhirns faßt in sich das ganze Zirbelpolster bis zur Commissura superior, der prävelare Teil dagegen wird durch die Paraphyse repräsentiert.

Die Commissura aberrans, die in frühern Stadien mit der vordern Zirbelpolsterwand verbunden war, liegt frei im Ventrikel, jedoch dicht caudal von der Wand. Die Vereinigung der occipitalen Mantelfasern stellt einen dorsoventral flachgedrückten Verbindungsarm vor. Eine sekundär entstandene Commissura mollis unterbricht ebenfalls den Hohlraum des 3. Ventrikels. Bald liegt ihr Medianschnitt ventral zur Commissura superior und ist größer oder kleiner, je nachdem mehr oder weniger Fasern aus dem Nucleus diffusus thalami kreuzen. Oft auch liegt die Commissura mollis frontaler und ist kleiner: wenige Fasern aus Nucleus diffusus und rotundus überschreiten dann die Medianzone.

Nach der Paraphyse senkt sich die mediane Wand ventralwärts und bildet die Lamina terminalis. Als Lamina supraneuroporica ist sie epithelial ausgebildet. Sie springt in kleinem, flachem Bogen frontalwärts zum Recessus neuroporicus, der mehr oder minder

deutlich an allen Exemplaren sichtbar ist. Die Lamina infraneuroporica ist zunächst auch noch epitheliös, doch hochzylindrisch. Bald aber verdickt sie sich und birgt die 3teilige Commissura anterior in sich. Ventral von der vordern Commissur wird die Medianzone wieder dünner, doch nicht mehr epithelial wie bei den andern Reptilien. Sie biegt frontoventralwärts, dann rasch caudalwärts, dem Recessus praeopticus Ausdruck verleihend. Der Medianschnitt des Opticus gliedert sich an der Innenwand in 2 voneinander unabhängige Bogen, entsprechend 2 Wülsten. Die dorsale Kurve wird veranlaßt durch die Decussatio supraoptica dorsalis und durch die frontoventral von ihr liegende Decussatio transversa. Das dorsale, an den untern Schenkel des Recessus praeopticus ansetzende Stück der Kurve ist eingedrückt durch die mediane Verbindung der über den Opticus sich legenden Divertikel des 3. Ventrikels. Die Decussatio supraoptica ventralis liegt in der Vertiefung zwischen den beiden Bogen, in der durch die 2 Querwülste entstehenden Falte. Die Kreuzungen der Partes optico-commissurales bedingen größtenteils die ventrale Biegung.

Der Recessus postopticus ist ganz dünnwandig, fast epithelial, doch sehr schwach ausgeprägt. Weiter caudalwärts bildet der Medianschnitt den Sinus infundibuli, eine 2., schwache Bucht. Sie ist mit hohem Cylinderepithel ausgekleidet und deshalb fast unkenntlich. Weiter caudal zieht die mediane Bodenwand des Zwischenhirns in den Recessus infundibuli. Er ist verhältnismäßig groß, weit caudalwärts gestreckt und besteht aus einem Hohlraum und einer in Drüsensubstanz umgewandelten Partie. Der dorsale Hohlraum ist vorwiegend epitheliös aufgebaut, nur sehr schwach nervös verdickt. Caudal und ventral ist er auch median von der Drüsensubstanz umgeben. Von der Ventralseite lagert sich dem Recessus infundibuli, median in Form eines Ovals die ehemalige Rathke'sche Tasche an. Sie besteht rein aus Drüsenepithelien und greift vermittels des Lobus anterior an den Außenrand des Sinus infundibuli.

Aus dem Recessus infundibuli biegt die Ventromedianzone in den kleinen, fast epithelialen Sinus superior. Der darauf folgende Recessus mamillaris ist etwas verdickt und nur schwach ausgebildet. Keilförmig setzt sich dorsalwärts das Gebiet der Decussatio retroinfundibularis an. Sie ist in 2 Kreuzungssysteme abgegliedert, die jedoch nicht immer scharf getrennt sind. Ventral kreuzen hauptsächlich die Fasern zum hintern Längsbündel. Ohne Grenze schließen, in horizontal verlaufender Medianzone, die Bündel der Haubenkreuzung

oder der Commissura ansulata an. Die Decussatio retroinfundibularis ist mit dem frontalen Teil der Commissura ansulata verhältnismäßig weit in den 3. Ventrikel vorgeschoben, sodaß das Infundibulum im Medianschnitt schmal und längsgestreckt erscheint.

Gegen den Sulcus interencephalicus wird die Ventromedianzone allmählich mächtiger. Die großen Kerne des Oculomotorius und des hintern Längsbündels drängen gegen die Medianebene und verdicken den Schnitt. Sie bilden die frontale Begrenzung des relativ tiefen und scharf gezeichneten Sulcus. Caudal und ventral beginnen die Kreuzungen der Nachhirnbasis. Zunächst passieren dicht gedrängt die Bündel des Oculomotorius und Trochlearis sowie die ersten Längsbündelfasern die Medianebene. Ventral davon ist die Kreuzung des vordern Bindearms, des Meynert'schen Bündels, dazwischen, und dahinter kreuzen die Schleifenfasern.

Die Ventromedianzone nimmt caudalwärts stets an Dicke zu, vergrößert durch Trigeminuskreuzungen und Cerebellarfasern. Sie ist bald nur noch ein einziges System von Oblongatakreuzungen. Nur ventral vom Cerebellum unterbricht die mediane Lagerung der ungekreuzten Schleifenfasern die Flut der Kreuzungen. Frontal zu dieser Stelle kreuzen die Fasern des 1. Trigeminuskerns, ventrocaudal diejenigen des Trigeminushauptkerns. Längs der ganzen Oblongata beherrschen die Kreuzungen des hintern Längsbündels mit den Hirnnervenfasern die dorsale Begrenzung der Ventromedianzone. In der Gegend des Acustico facialis schwillt der Medianschnitt stark an, verjüngt sich dann allmählich caudalwärts. In der Gegend des Occiputs, des caudalen Rautengrubenendes, nimmt sie rasch die dem Rückenmark eigne Breite an.

No. II. Ältestes Embryonalstadium.
(Fig. P.)

Beim ersten Blick fällt uns im Vergleich zum Erwachsenen die relativ kurze Längsachse dieses Medianschnitts auf. Die frontocaudalen Distanzen messen kaum die Hälfte der Entfernungen am ausgewachsenen Gehirn, auf gleiche dorsoventrale Ausdehnungen berechnet. Die Verkürzung der Achse tritt in ganz verschiedenen Gebieten der dorsalen und der ventralen Medianzone auf. Die Dorsomedianzone ist verhältnismäßig stärker verkürzt als die Ventromedianzone.

Noch sehr gering entwickelt ist die frontocaudale Ausdehnung der Rautengrubendecke. Ihr Medianschnitt weist wie beim ausgewachsenen *Chamaeleo* eine einzige tiefe Falte auf, deren ventrales Ende fast auf gleiche Höhe wie die Basis des Cerebellums reicht. Caudal von der Falte bildet das Tegmentum rhombencephali die hoch emporgedrängte Endblase, deren caudale, punktierte Wandpartie am Präparat nicht erhalten war. Frontal steigt das Tegmentum auf die dünne Tänie des Epencephalons. Zwischen den beiden Erhebungen der auseinanderweichenden Faltenblätter ruhen in dem dreieckigen Medianschnitt die medialen Wände der in der Medianebene sich eng berührenden, intraduralen Sacci endolymphatici.

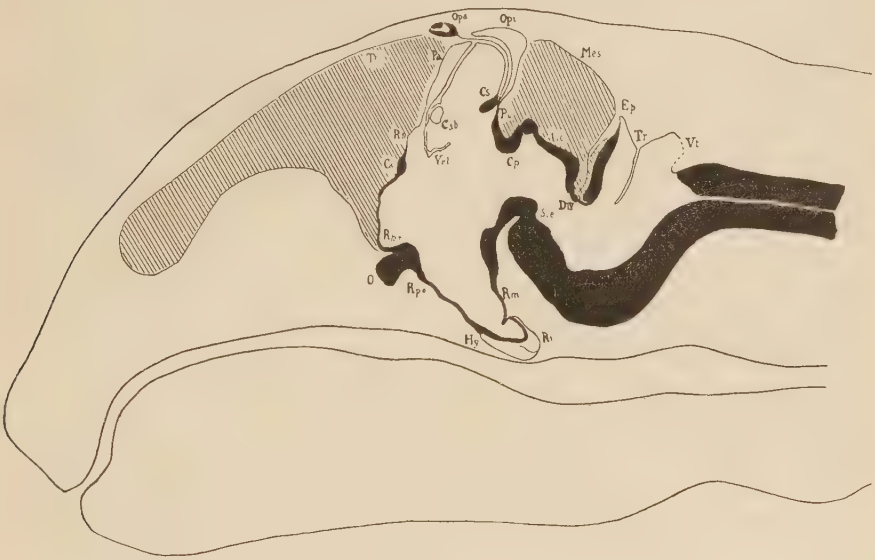

Fig. P.
Medianschnitt II, ältester Embryo. $8^1/_2 : 1$.
Bezeichnungen s. Medianschnitt I, Fig. O.

Die Medianzone des Kleinhirns ist in bezug auf die Lateralpartien relativ schwächer entwickelt als beim Erwachsenen. Namentlich dünn ist noch die Dorsalpartie des Medianschnitts. Infolgedessen erscheint sie scharf zugespitzt und lanzettlich. Auch ist der Medianschnitt schwach S förmig geschweift, statt caudalwärts konvex gebogen wie am ausgewachsenen Stadium. Die Richtung der Kleinhirnzone ist dorsocaudalwärts gestellt. Sie stößt in rechtem Winkel auf die Decussatio veli, die noch schwach entwickelt ist.

Die Lamina commissuralis ist caudal, im Bereich der Corpora posteriora, etwas emporgewölbt, frontal schwach verdickt. An das bereits hier scharf abgesetzte Schaltstück setzt sich das relativ etwas schwächer entwickelte Pinealorgan an. Mit dem Pinealorgan vereint entsteht der Parietalnerv. Stützsubstanz sowohl aus der Pars intercalaris als auch aus der Commissura superior beziehend. Der Medianschnitt des Parietalauges ist relativ viel größer als beim Erwachsenen.

Wiederum stark zusammengedrängt ist die Dorsomedianzone im Zwischenhirndach. Das Velum ist viel kürzer, da der Plexus medianus noch schwach entwickelt ist. Die Commissura aberrans hat sich bereits hier von der Wand losgelöst. Eine Commissura mollis fehlt. Die Paraphyse ist ein noch ungegliederter Schlauch und entbehrt des caudalen Fortsatzes.

Der Recessus neuroporicus ist auch hier leicht zu erkennen. Die ventrale Schlußplatte ist bereits etwas verdickt und birgt eine relativ schwach entwickelte Commissura anterior. Der Recessus praeopticus ist eigentümlicherweise beinahe rechtwinklig. Die postoptische Bucht ist ganz schwach entwickelt, auch der Sinus infundibuli kaum angedeutet. Der Recessus infundibuli ist noch viel kürzer, seine dorsoventrale Ausbildung somit relativ größer. Die Hypophyse ist bereits innig angegliedert, ihr Lobus terminalis jedoch noch sehr schwach entwickelt. Die hintere Infundibularwand gleicht vollkommen derjenigen des Erwachsenen, nur ist das Gebiet der Decussatio retroinfundibularis relativ stärker entwickelt. Im Vergleich zu der stark verkürzten, ineinander geschobenen dorsalen Medianzone des Zwischenhirns ist der Medianschnitt des Unterhirns in seinen Proportionen fast ganz denjenigen des Erwachsenen gleich geblieben.

Im Gegensatz dazu ist das Haubengebiet wieder stark zusammengepreßt. Sein frontaler Teil ist fast dorsalwärts gerichtet. Die Sattelbeuge ist in Form eines spitzen Winkels gezeichnet. Entsprechend der zusammengedrängten Rautendecke bildet die schon stark verdickte Ventromedianzone im Nachhirn eine tiefe Beuge, sodaß die Brücke unter das Mittelhirndach geschoben ist. Im Grund der Beuge liegt das Acustico-Facialis-Feld.

No. III. Mittleres Embryonalstadium.
(Fig. Q.)

Abweichungen in den Proportionen bietet uns auch der Medianschnitt eines mittlern Embryonalstadiums.

Rautendecke und Velum medullare anterius sind im Verhältnis wieder gestreckter. Verändert ist auch die Konfiguration in der Medianzone des Zwischenhirndachs. Es besitzt wiederum die uns vom Erwachsenen her bekannten Größenverhältnisse. Während das Pinealorgan noch sehr schwach entwickelt ist, hat das Parietalauge

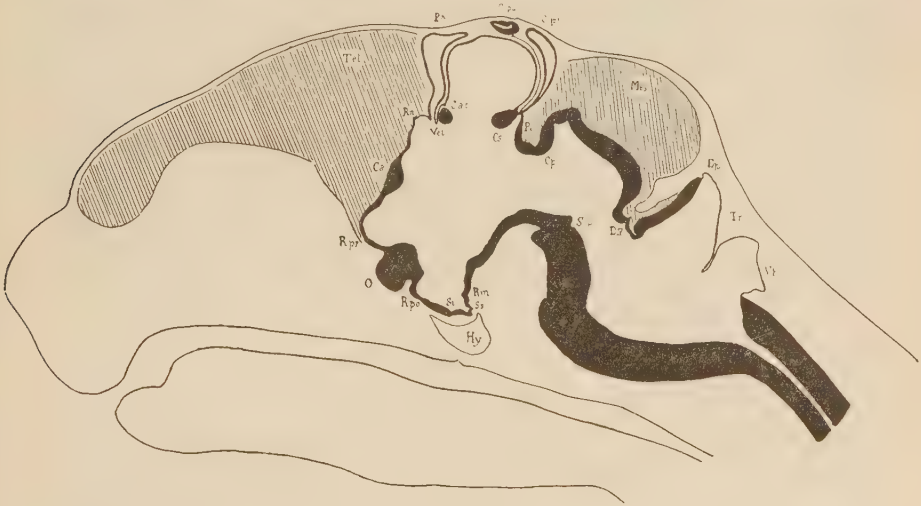

Fig. Q.
Medianschnitt III, mittleres Embryonalstadium. $11^1/_2 : 1$.
Bezeichnungen s. Fig. O.

bereits seine typische Ausbildung erreicht. Die weite Paraphyse besitzt wiederum ihren caudal gerichteten, dorsalen Fortsatz, welcher dem vorhergehenden Stadium fehlte (vgl. S. 58 ff.). Das Velum ist auf eine kurze Falte frontal von der Commissura aberrans, auf die Anlage des Plexus medianus beschränkt. Scharf gezeichnet ist der Recessus neuroporicus. Da das Chiasma relativ groß ist und stark in den Ventrikel einspringt, so sind die prä- und postoptischen Buchten gut ausgeprägt. Im Gegensatz zur wohl differenzierten, dorsalen Medianzone des Zwischenhirns ist seine Ventromedianzone

nur wenig entwickelt. Der Recessus infundibuli verharrt noch in seiner Anlage. Relativ stark hervortretend dagegen ist das Haubengebiet. Es besitzt bereits hier die Richtung, die am vorhergehenden Stadium überrascht hat. Die Medianzone des Brückengebiets ist ebenfalls schon unter das Mittelhirndach geschoben. Die vordere Hälfte der Nachhirnbasis besitzt jedoch eine etwas veränderte Richtung. Während im ältesten Embryonalstadium das Trigeminusgebiet teilnimmt an der allgemeinen Biegung der Oblongata, bildet es auf dieser Entwicklungsstufe einen dorsalwärts konvexen Bogen, der sich nur in seiner Stellung der Gesamtbiegung angliedert. Die Oblongatabeuge ist lange nicht so stark wie am oben beschriebenen Stadium. Gerade der caudale Teil ist entsprechend der längern Rautengrubendecke gestreckter. Infolge der leichten, dorsalen Konvexität des Brückengebiets ist der Sulcus interencephalicus etwas weniger breit, doch immer noch sehr scharf gezeichnet.

Im ganzen betrachtet sind die Wände des mittlern Embryonalstadiums noch dünner, sodaß die Fläche des medianen Ventrikels relativ größer ist. Der Hauptunterschied der beiden embryonalen Medianschnitte ist das Präponderieren der Dorsomedianzone im kleinen Gehirn, der Ventromedianzone beim ältern Embryo.

No. IV. Zweitjüngstes Stadium.
(Fig. R.)

Die Medianzonen dieses Stadiums sind noch schwächer entwickelt, der Ventrikel daher relativ noch größer.

Die Rautengrube öffnet sich wie bei allen Stadien in der typischen Weise. Doch sind die dorsalen und lateralen Teile des frontalen Marks stark in das Gebiet der Endblase hineingepreßt, vorgeschoben, sodaß das Lumen der Vesica terminalis verkleinert wird. Ähnliche, doch nicht so stark akzentuierte Verhältnisse im Gebiet der Endblase weist auch das Gehirn des ausgewachsenen *Chamaeleo* auf. Das Tegmentum rhombencephali ist weit ausgespannt, die mediane Falte der Plexus auseinanderklaffend. Frontal davon zieht die Decke in großem Bogen über das Cerebellum, in seiner Vorderfläche aufgehend. Das Epencephalon ist nur in der Anlage als schwach verdicktes, frontales Ende der Rautendecke entwickelt. Sein Medianschnitt ist deshalb sehr klein. Eine starke, dorsalwärts springende Falte bildet dagegen das Velum medullare anterius. Am mittlern Stadium sind die Spuren dieser eigentümlichen Bildung

noch erhalten. Sehr weit ausgedehnt und auffallend stark gefaltet ist auch die Medianzone im Mittelhirndach. Sie beginnt schon caudal vom Sulcus interencephalicus, überspannt das ganze Haubengebiet, teilweise auch das Zwischenhirn. Sie endigt mit der Commissura posterior erst über dem caudalen Chiasmarand. Ihre Falten greifen höher dorsalwärts als das Epencephalon. Frontal vom Velum medullare greift die Dorsomedianzone steil dorsalwärts, zieht dann in Sförmig geschwungener Linie frontalwärts. Dieser caudalste Teil

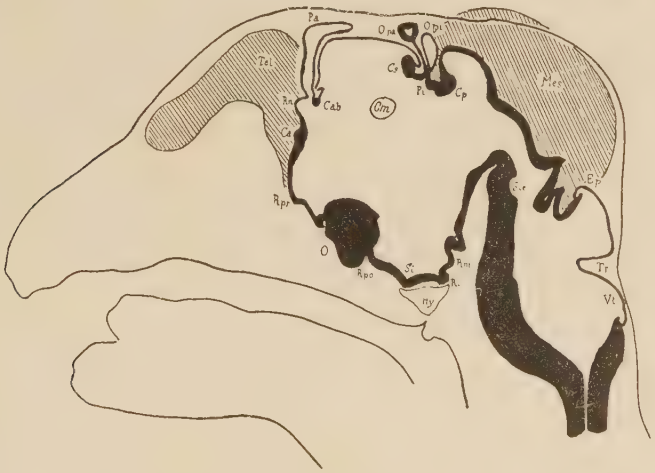

Fig. R.
Medianschnitt IV, zweitjüngster Embryo. 17 : 1.
Bezeichnungen s. Fig. O.

des Lumens ist die mediane Verbindung der Ventrikelausstülpung, welche die noch hohlen Corpora posteriora in sich bergen. Das frontale Dritteil der dorsomedianen Mittelhirnzone bildet eine dorsal- und frontalwärts gerichtete Ausstülpung. Sie überwölbt den Eingang zu den lateralen Hörnern des Mittelhirnventrikels. Sie erhebt sich fast bis zur Höhe des Pinealorgans und drängt frontal die Lobi optici seitwärts. Ventral wird die mediane Ausstülpung teiweise durch die caudalwärts gebogene Commissura posterior abgeschlossen.

Die Pars intercalaris ist in charakteristischer Weise entwickelt und ventral durch eine Furche von der hintern Commissur abgesetzt. Das langgestreckte Pinealbläschen bildet einen caudal konvexen Bogen. Schon auf diesem Stadium besteht lateral und etwas frontal vom Pinealbläschen, mit ihm in inniger Berührung, der Parietalnerv,

die Verbindung des Parietalauges mit der Commissura superior. Der Vollständigkeit halber ist das Gebilde auch auf dem Medianschnitt eingezeichnet. Die Commissura superior sitzt dorsal einem epithelialen Verbindungsstück auf. Bereits hier bildet das Zwischenhirndach den caudoventralen Divertikel zwischen Commissura superior und Zwischenhirndach, der noch am Erwachsenen, wenn auch weniger scharf gezeichnet, zu sehen ist. Die dorsale und frontale Wand des Zwischenhirndachs bilden zusammen einen rechten Winkel. Die Commissura aberrans liegt in diesem Stadium noch nicht frei im Ventrikel, allseitig von Epithel umgeben. Die mediale, frontale Zwischenhirnwand bildet dorsal von der Commissur eine kleine, caudalwärts gerichtete Falte. Dann greift sie ventral um die Commissur herum frontalwärts und zieht abermals dorsalwärts zur Bildung der Paraphyse.

Die Stellung der Commissura aberrans ist insofern beachtenswert, als sie in bezug auf den Opticus weit frontal gelagert ist. Commissura superior und posterior sind viel mehr dorsal stehend als auf dem Stadium III.

Auch eine Commissura mollis ist diesem Stadium eigen. Sie besteht jedoch erst in der Verklebung der Thalamuskerne. Fasern, die in diesem Stadium kaum entwickelt sind, überschreiten die Medianebene nicht.

Der Recessus praeopticus ist zufolge der aufgerichteten Lage der Schlußplatte weniger scharf gezeichnet. Zwischen Recessus praeopticus und Opticus bildet die Medianzone eine sekundäre Falte, die weder am kleinsten Stadium noch bei den verschiedenen ältern Embryonen zu sehen war. Auch erscheint der Medianschnitt der Opticuskreuzung dorsal frontalwärts gedreht, sodaß die Hauptachse des Schnitts senkrecht auf der Längsachse des Kopfs steht, in allen andern Stadien jedoch geneigt ist. Die Medianzone des Unterhirns weist einen scharfen Recessus postopticus und einen wohl gezeichneten Sinus infundibuli auf. Der Recessus infundibuli ist nur angedeutet, der Recessus mamillaris jedoch gewölbt. Er wird dorsal von einer caudoventralwärts gerichteten Falte überlagert. Dann zieht die Ventromedianzone steil dorsalwärts unter die mittlere Falte des Mittelhirndachs. Ein breiter Sulcus interencephalicus steht gegenüber der caudalen Mittelhirnfalte. Die Sattelbeuge ist so stark ausgebildet, daß die frontale Nachhirnbasis mit der Hinterwand des Trichters einen Winkel von ca. 10° bildet. Mit dem Cerebellum dagegen bildet sie einen Winkel von 30°. Im caudalen

Gebiet des Nachhirns ist die Ventromedianzone stark gebogen. Sie geht unter bedeutender Abknickung ins Rückenmark über.

Im Stadium dieses letzten IV. Medianschnitts steht die Kopfachse senkrecht zur Körperachse, daher die starke Sattelbeuge, der Druck der Augenkapseln wirkt von vorn und unten. Er veranlaßt im Medianschnitt die senkrechte Stellung der Lamina terminalis sowie die sekundären Falten frontal vom Chiasma und dorsal vom Recessus mamillaris. Die eigentümliche, starke Faltung der dorsomedianen Mittelhirnzone mag in Zusammenhang stehen mit der in diesem Stadium herrschenden Präponderanz in der Ausbildung der Opticusendstätten, in zweiter Linie auch mit der späten, noch hohlen Anlage der Corpora posteriora.

Im darauffolgenden, ältern Stadium beeinflussen den Medianschnitt III:

1. Das partielle Ausstrecken des Winkels an der Sattelbeuge, 2. der konstante, doch etwas geringere Druck der Augenkapseln, 3. die Massenwirkung des Vorderhirns speziell auf die Lamina terminalis, 4. die allmähliche Ausbildung der Zwischenhirndecke unter relativer Fixation ihres frontalen Endes durch die Commissura aberrans, ihrer caudalen Grenze durch die obere und hintere Commissur; 5. die Entwicklung des Cerebellums, das die Lobi optici frontalwärts drängt und damit hauptsächlich die Medianzone des Mittelhirndachs modifiziert (vgl. auch S. 38 ff.).

Der Medianschnitt No. II ist charakterisiert durch eine abermalige Verkürzung der Längsachse, was sich besonders im Rautenhirn manifestiert. Die Sattelbeuge ist in Zusammenhang mit der Entwicklung des Unterhirns und dessen Verwachsen mit der Hypophysis wiederum stärker betont. Die fortdauernde Massenwirkung des Vorderhirns wird unterstützt durch das Aufkippen des sphenethmoidalen Schädelteils in die Richtung der Kopfachse. Gleichzeitig wird das Parietalorgan in der Schädeldecke fixiert.

Im Medianschnitt No. I, am Erwachsenen, ist infolge der total ausgestreckten Oblongatabeuge die Stellung der Mittel- und Nachhirnzonen vollständig verändert. Auch die Form des medianen Zwischenhirns, das an der Basis durch die Hypophyse, dorsal durch das Parietalorgan fixiert ist, dessen innere Proportionen durch 4 starke Commissuren festgehalten werden, ist nur infolge der Achsenverlängerung etwas modifiziert. Ihr Einfluß auf die Lamina terminalis wird durch die starke Zunahme des Vorderhirns mit der Commissura anterior etwas kompensiert.

Im allgemeinen bleibt während der ontogenetischen Entwicklung die Ventromedianzone viel gleichmäßiger als die dorsale Medianzone.

Während im ventralen Medianschnitt mit Ausnahme des Unterhirns nur die Stellung der einzelnen Gebilde wechselt, ihre Proportionen aber gleich bleiben, ist die Formumwandlung in der Dorsomedianzone eine durchgreifende. Dies beruht zum großen Teil in der vorwiegend epithelialen Gestaltung der dorsalen Zonen und in der allmählichen Einschaltung starker Gewichtsmassen zwischen die epithelialen Gebiete. Auch sind die dorsalen Kreuzungen innerhalb der Gehirnmasse nur relative Fixpunkte, während die ventralen Fixationsstellen, der Austritt der Gehirnnerven aus dem Schädel und in der Folge auch die Hypophysis in bezug auf das Gehirn den Rang absoluter Fixpunkte beanspruchen können. Das Parietalauge ist so veränderlich ausgebildet, daß seine Lokalisation für die Gehirnmechanik unbedeutend ist.



Fig. 8.
Medianschnitt von *Emys europaea* (erwachsen). 9 : 1.
Bezeichnungen s. Fig. 0.

In den Proportionen *Hatteria* am ähnlichsten ist bei den untersuchsten Reptilien der Medianschnitt von *Emys europaea* (Fig. 8). Die Vesica terminalis beansprucht ebenfalls $^2/_3$ der Rautendecke und ist meist in 2 Querwülste gegliedert. Sie ist jedoch viel schärfer vom frontalen Teil der Rautengrube abgesetzt als bei *Hatteria*.

Das Tegmentum rhombencephali ist allerdings bei *Emys* viel kürzer ausgebildet infolge des caudalwärts ragenden Cerebellums und der stärkern Oblongatabeuge. Das Kleinhirn ist dorsal stärker verdickt als bei *Hatteria*. Unterschiede ergeben sich auch im Gebiet des Velum medullare. Die Decussatio veli ist schwächer entwickelt, die Trochleariskreuzung infolge des Zusammentreffens zweier Konvexitäten, derjenigen des Cerebellums und derjenigen der Lamina commissuralis mesencephali, in die Tiefe gedrängt und von Marksubstanz überlagert. Die Dorsomedianzone des Mittelhirns ist stark gewölbt, caudal durch die Verbindung der Corpora posteriora wenig verdickt. Ohne Verdickung schließt die Commissura posterior an. Sie beansprucht noch einen guten Teil der Pars intercalaris, die folglich nur in ihrem frontalen Gebiet dünn, fast epithelial bleibt. Das Pinealorgan setzt in ähnlicher Form an wie bei *Hatteria*, ist jedoch viel kleiner ausgebildet, namentlich nur über der caudalen Hälfte des Zirbelpolsters lagernd und weniger gefaltet. Die Commissura superior besteht bloß in ihrem ventralen Drittel aus Commissurfasern. Die dorsale Masse sind verklebte Medianpartien der Ganglia habenulae. Auch die Paraphyse ist ähnlich wie bei *Hatteria* in 2 laterale, schweifartige Lappen geteilt, die dicht vor dem Pinealorgan aus dem medianen Hauptgebilde entstehen. Bei *Hatteria* stieß das caudal vom Pinealorgan liegende Parietalorgan zuerst auf die Paraphyse und beeinflußte ihre Zweiteilung. Bei *Emys* spielt das Pinealorgan selbst die Rolle eines Hindernisses für die auswachsende Paraphyse. Bekanntlich fehlt die Commissura fornicis sive aberrans den Schildkröten. Die Lamina supraneuroporica ist kurz. An den sehr deutlichen Recessus neuroporicus grenzt der epitheliale Teil der infraneuroporen Schlußplatte. Eigentümlich aberrant ist die Lage und Form der Commissura anterior im Ventrikel, caudal von einem ebenfalls stark verdickten Teil der Schlußplatte. Ventral von der Commissur ist die Lamina weniger dick, doch immerhin stärker als bei *Hatteria*. Infolge des zur Lage des Kopfs senkrecht gestellten Chiasmas ist die präoptische Bucht sehr scharf ausgeprägt. Die Medianzonen des Unterhirns sind im Abschnitt über das Trichtergebiet beschrieben worden. Von der caudalen Trichterwand ist das Haubengebiet scharf abgesetzt. Es ist viel weniger weit ins Trichterlumen vorgeschoben als bei *Hatteria*. Dies hängt auch zusammen mit der Verkürzung im Mittelhirngebiet, der daraus resultierenden Richtung der gestreckt verlaufenden Tractus optici und der Stellung des Chiasmas. Wichtig für die Form des Unterhirns sind ja auch Form und Entwicklung der Hypophyse

und des Recessus infundibularis. Bei *Emys* legt sich der Drüsenkörper, wie schon beschrieben, als prismatisches Gebilde unter die ganze Zwischenhirnbasis, nicht wie bei *Hatteria* nur unter den caudalen Teil derselben. Auch ist bei *Hatteria* bedeutend mehr Platz zwischen Trichtergebiet und Schädelbasis infolge des spätembryonalen Aufhissens des sphenethmoidalen Schädelteiles und der dorsalwärts ragenden Cornua posteriora. Der Sulcus interencephalicus ist von Haller (113) schon beschrieben worden und ebenfalls kleiner. Das Rautenhirn ist median nicht stärker verdickt als bei *Hatteria*. Jedoch die Oblongatabeuge ist relativ gut ausgesprochen. Ihre Biegung ist angepaßt der Wölbung der Schädelbasis. Dadurch, daß das frontalwärts auskeilende Basioccipitale und das bogenförmig ansetzende Präsphenoid median, am Orte ihrer stärksten Konkavität, durch einen kleinen Bindegewebsknorpel überbrückt werden, wird die Wölbung des Bodens für die Oblongata etwas verkleinert. Am Knorpel setzt caudal ein Ligamentum suspensorium an, das in der Gegend des Foramen occipitale an der Pia der Oblongata inseriert.

Ganz andere Proportionen zeigt der Medianschnitt von *Lacerta vivipara* (vgl. Fig. T). Die Ventromedianzone des Rautenhirns ist

Fig. T.
Medianschnitt von *Lacerta vivipara*. 19 : 1.
Bezeichnungen s. Fig. O.

stark verdickt und fast so stark gebogen wie an der embryonalen *Hatteria*. Entsprechend ist das Tegmentum rhombencephali wiederum verkürzt, der caudale Teil, wie schon erwähnt, über die Medulla spinalis gelegt. Die Endblase ist hoch gewölbt, doch nicht scharf vom frontalen Teil abgesetzt. Cerebellum und Mittelhirn sind viel stärker verdickt. Infolgedessen ist das Velum medullare anticum ähnlich ausgebildet wie bei *Emys*. Enorm verdickt und verkürzt ist namentlich die Ventromedianzone des Mittelhirns, sodaß ein tiefer Sulcus interencephalicus gebildet ist. Der Recessus mamillaris ist nicht epitheliös. Eine starke Falte trennt den Recessus infundibuli vom übrigen Trichtergebiet. Schwach, doch deutlich sichtbar ist der Sinus infundibuli ausgebildet, da ihm ja das hohe, polsterartige Epithel fehlt (vgl. S. 84). Infolge der Stellung des Chiasmas, der fast ganz extraventricular stattfindenden optischen Kreuzungen, ist die postoptische Bucht wie an der erwachsenen *Hatteria* verschwunden. Die Dorsomedianzone des Zwischenhirns beginnt mit einer sehr kurzen Pars intercalaris. Das Pinealorgan ist viel weniger groß und weniger gefaltet als bei *Hatteria*. Das Zirbelpolster ist in eine Querfalte zusammengedrückt, und die Paraphyse entbehrt des medianen caudalwärts gebogenen Fortsatzes. Auch die Lamina supraneuroporica ist wohl noch epithelial, doch sehr kurz. Dicht vor dem Recessus neuroporicus beginnt die sogleich stark verdickte infraneuropore Schlußplatte, die mit der Commissura anterior fast horizontal eingestellt ist. Infolge davon ist die präoptische Bucht gut gezeichnet.

An die Proportionen der Medianzonen von *Lacerta vivipara* reihen sich diejenigen von *Chamaeleo vulgaris* (s. Fig. U) an. Wie bei *Lacerta vivipara* ist die Endblase dorsocaudalwärts gelagert und frontal nicht scharf abgesetzt in Zusammenhang mit der Oblongatabeuge und dem groß entwickelten und stark dorsalwärts ragenden Cerebellum. Das Tegmentum rhombencephali ist auch mit Ausnahme der Plexusfalte straff gespannt. Auf der Figur punktiert eingetragen ist die Lage der Sacci endolymphatici. In der Medianzone des Cerebellums, die ebenfalls stärker verdickt ist als bei *Hatteria*, macht sich der auf halber Höhe auftretende frontale Wulst der Körnerschicht geltend (vgl. S. 7 u. 8). Die Trochleariskreuzung liegt wie bei *Hatteria* frei an der Oberfläche des dünnen Velum medullare anticum, doch ist auch bei *Chamaeleo* die Decussatio klein. Die dorsale Medianzone des Mittelhirns ist nur caudal etwas verdickt, frontal bildet sie eine scharfe Falte, die sich teilweise über die Commissura posterior legt, an Stelle der Verdickung, die gewöhnlich

am frontalen Ende der Lamina commissuralis angebracht ist. Die Commissura posterior ist verhältnismäßig schwach entwickelt und weit ausgezogen, sodaß sie beinahe die Hälfte der enorm langen Pars intercalaris beansprucht. Auch bei *Chamaeleo* ist das Schaltstück nirgends ganz epithelial trotz der Länge. Stets bedeckt eine feine Faserschicht die Epithelzellen nach außen. Das relativ große Pinealorgan ist vermittelst seiner Piahülle direkt über der Commissura superior befestigt. Ein Tractus pinealis wie bei *Hatteria* ist nicht mehr erhalten. Die caudale Wand der Commissura superior ist

Fig. U.
Medianschnitt von *Chamaeleo vulgaris*. $10^1/_2 : 1$.
Bezeichnungen s. Fig. O.

nämlich mit der dorsalsten Strecke der Pars intercalaris verwachsen, sodaß der frühere Eingang in das Pinealorgan nur durch eine leichte Einsenkung der Gehirnwand sowie durch das auch bei *Hatteria* typische, erhöhte Epithel angedeutet ist. Form und Struktur des Pinealorgans bei *Chamaeleo* nähern sich am meisten den Verhältnissen am *Hatteria*-Gehirn. Jedoch ist das Pinealorgan von *Chamaeleo* relativ bedeutend größer. Es erhebt sich in Zusammenhang mit den Massen der Lobi optici und der Hemisphären caudal weit über das in die Tiefe gepreßte Zwischenhirn und legt sich fast über die

ganze Länge der Vorderhirnhemisphären. Die Commissura superior besteht zu 3 Vierteilen aus verklebter Ganglienmasse. Nur an der ventralsten Peripherie kreuzen Fasern. Das Zirbelpolster bildet eine zusammengepreßte, kegelförmige Kuppe, die jedoch so gestellt ist, daß die Commissura superior in sie hinauf gepreßt erscheint. Die kleine Commissura fornicis ist schon von Rabl-Rückhardt (26) erwähnt worden. Eine am Eingang verhältnismäßig weite Paraphyse ist dorsal caudalwärts gebogen und endet in Form eines blinden, längsgefalteten Schlauchs. Eine kurze, epitheliale Lamina supraneuroporica begrenzt den wenig ausgeprägten Recessus neuroporicus. Die infraneuropore Schlußplatte ist auch dorsal verdickt, da die Commissura anterior wenig ventralwärts liegt. Der Recessus praeopticus ist, trotzdem das Chiasma außerhalb des Ventrikels liegt, im Zusammenhang mit dem nach vorn einwirkenden Druck der Augen durch eine leichte Einbuchtung gezeichnet. Ähnlich wie bei *Hatteria* ist die postoptische Bucht ausgezogen. Der Medianzonen des Unterhirns ist S. 85 ff. gedacht. Der tief einschneidende Sulcus interencephalicus ist für *Chamaeleo* typisch. Starke Entwicklung der Acusticusfelder bewirken auch eine Anschwellung der ventromedianen Rautenhirnzone, die im übrigen wie bei *Hatteria* beschaffen ist. Einzig die Biegung der Rautengrube ist bei *Hatteria* fast null, bei *Chamaeleo* dagegen relativ stark.

Die Betrachtung der einzelnen Medianschnitte zeigt, daß auch die Gebiete am ausgewachsenen Hirn den meisten Variationen unterworfen sind, welche während der embryonalen Entwicklung die größten Veränderungen erleiden. Je nach der Ausbildung der Gehirnmassen und der Gehirnbeugen sind hauptsächlich die 2 Epithelbezirke der Dorsomedianzone verschiedenartig gestaltet (vgl. auch S. 97 und Fig. S, T und U). Die Endblase kommt jedenfalls bei allen von mir untersuchten Reptilien vor gerade so gut wie bei den Fischen. Sie gehört also mit zum Bestandteil des Tegmentum rhombencephali primitiver Vertebraten. Veränderlich ist auch der Medianschnitt des Unterhirns, denn auch seine Gebilde sind wenig verdickt. Sie sind jedoch in ihrer Form beständiger als die dorsalen Teile, weil sie zwischen Fixpunkten eingeschaltet sind. Für die Reptilien charakteristisch ist auch die innerhalb geringen Spielraums auftretende, große Mannigfaltigkeit der Formen des Kleinhirnmedianschnittes.

Ein Eingehen auf die nur partiell dem Medianschnitt Rechnung tragende Literatur war um so weniger nötig, als den Achsenverhält-

nissen und Massenbeziehungen, sowohl zwischen den verschiedenen Teilen des Gehirnes als auch zwischen denen des Gehirnes und des Kopfes, bisher keine Berücksichtigung geschenkt worden ist.

VI. Allgemeines über die Beziehungen des Gehirnes zum Kopf.

Selbstverständlich sollte eine richtige Vergleichung der einzelnen Hirnformen mit den Kopfproportionen auf viel breiterer Basis, mit umfangreicherm Materialbestand ausgeführt werden, um allgemein gültige Resultate über die Zusammenhänge und die Beziehungen zwischen Hirn und Kopf zu erhalten. Indes soll die Zusammenstellung dieser wenigen Reptiltypen nur ein Versuch in dieser Richtung sein, der den beabsichtigten Zweck erfüllt, wenn er zu fernern, eingehenden Untersuchungen und Ausführungen Veranlassung gibt.

Wie schon das Studium der embryonalen Hirnformen und der Kopfproportionen zeigte, hängt die Kopfform hauptsächlich mit der Ausbildung der Sinnesorgane und der Gehirnbeugen zusammen. Der Beugungszustand des Gehirns steht wiederum vornehmlich unter dem Einfluß des Ausbildungsgrades der Sinnesorgane, dann auch der Massenentfaltung der einzelnen Gehirnteile. Die Sinnesorgane wirken also direkt und indirekt an der Modellierung der Kopfform mit. Die größte Massenzunahme findet für die einzelnen Gehirnteile zu verschiedenen Lebensperioden statt. Sie beeinflußt infolgedessen die Krümmung der Gehirnachse in den einzelnen Gehirnregionen zu ganz verschiedenen Zeiten und kommt schon deswegen am erwachsenen Gehirn in verschiedenem Grade zum Ausdruck.

Das optische Sinnesorgan ist, wie bereits erwähnt, das ontogenetisch zuerst entwickelte. Infolgedessen sind die Zusammenhänge seiner Form mit derjenigen des Gehirnes sehr intensiver Art. Dies zeigt sich deutlich an den ausgewachsenen Schädeln verschiedener Reptilien. Eine Vergleichung der relativen Größe und Stellung des Auges bei einigen Eidechsen: *Hatteria punctata*, *Lacerta viridis*, *Chamaeleo vulgaris*, *Stellio vulgaris*, *Anolis cristatellus* und *Gecko verticillatus*, ergibt folgende Unterschiede:

Bei *Chamaeleo* ist die relative Masse der Bulbi oculi die größte, die Länge und die Höhe der Augen beträgt, auf die Länge des Kopfes berechnet, beinahe 10% mehr als bei *Hatteria*, der Abstand der Corneae sogar 25%. Die Augen von *Stellio* sind verhältnismäßig kleiner als bei *Chamaeleo*, namentlich in der Querachse. Die relative

Länge und Höhe der Augen von *Gecko* und *Lacerta viridis* sind gleich wie bei *Hatteria*, doch ist die Querachse der *Gecko*-Augen größer. Ähnlich den Proportionen des *Hatteria*-Auges ist dasjenige von *Anolis*, nur relativ etwas kleiner. Der Abstand der medialsten Sclerapunkte ist bei *Chamaeleo* und *Anolis* am kleinsten, bei *Hatteria*, *Lacerta* und *Gecko* größer, beträgt aber nicht mehr als 2,5% (*Gecko*). Wie früher erwähnt, ist das Verhältnis dieser Distanz auch während der ontogenetischen Entwicklung von *Hatteria* konstant geblieben. Der kleinste Abstand zwischen den medialsten Sclerapunkten kann am Septum interorbitale verschieden hoch über der Mundspalte liegen. Bei *Gecko* liegt er verhältnismäßig tief, bei *Hatteria* und *Chamaeleo* in der Mitte der Höhe, bei *Stellio* dagegen sehr hoch.

Wichtige Unterschiede weist auch die relative Distanz: Schnauzenspitze—Augenöffnung, auf. Wie schon S. 33 erwähnt, wird sie bei *Hatteria* postembryonal relativ kürzer. Die Augen rücken also verhältnismäßig näher an die Schnauzenspitze. Auch unter den andern 5 Eidechsen besitzt die erwachsene *Hatteria* den kleinsten relativen Abstand Schnauzenspitze—Augenöffnung. Er beträgt nur 42% der Länge des Kopfs. Den größten Abstand besitzt *Chamaeleo* mit 66%. Bei diesem Tier sitzen folglich die Augen viel näher dem Occiput. Relativ weit hinten befindet sich auch das Auge von *Stellio*, etwas weniger weit das von *Gecko*. *Anolis* mit 50% nimmt eine Mittelstellung ein. Bei *Lacerta viridis* sind die Augen um weniges weiter hinten am Kopf als bei *Hatteria*.

Bei einer Vergleichung der im Bereich der Augenkapseln stehenden Hirnregionen fallen vor allem die Unterschiede in der olfactorischen Region auf. Der Bulbus olfactorius sitzt entweder sehr weit vorn, wie bei *Hatteria*, *Lacerta*, *Stellio* und *Gecko*, oder kurz gestielt hinter den Augen, wie bei *Chamaeleo*. Am weitesten frontal sitzen die Bulbi olfactorii bei *Hatteria*, entsprechend der frontalen Lage der Augen. Bei *Lacerta viridis* und *Stellio* sind die Tractus olfactorii verhältnismäßig weniger lang, die Augen sitzen, wie oben erwähnt, weiter caudal. Relativ sehr lang ist der Tractus olfactorius bei *Gecko*. Die Riechkolben sind klein und wenig entwickelt. Ihre frontale Lage steht auch im Zusammenhang mit der relativ kleinen Geruchkapsel. Lei *Lacerta viridis* sind die Tractus olfactorii etwas dicker als bei *Hatteria*, die Augen stehen etwas weiter von der Medianlinie weg. Bei *Stellio* dagegen sind die Augen namentlich dorsal stark genähert und die Tractus olfactorii sehr dünn. Bei *Chamaeleo* sitzt der kleine Riechkolben am kurzen, ganz dünnen Tractus frontal

vom Vorderhirn, dicht hinter den Augen (s. Fig. V). Die sehr großen Augen sind medial nur durch ein dünnes Septum getrennt.

Der Befund an *Chamaeleo* stimmt nicht mit den bisherigen Angaben im Bronn'schen Handbuch (p. 718), die auf Stannius (8) zurückgehen, überein. Dort heißt es: „Abweichend von denen aller übrigen untersuchten Saurier zeigen sich die Geruchsnerven [Tractus olfactorius], insofern nicht nur discrete Tubera ihnen mangeln, sondern auch die Bildung eines hohlen Riechkolben ausbleibt." — Der lateralste Teil der dünnen und hohlen Tractus olfactorii ruft allerdings eine ganz diskrete Anschwellung am frontoventralen Hemisphärende hervor. Doch ist dieser Lobus olfactorius posterior auch makroskopisch sichtbar. Die Bulbusformation sitzt dem Lobus anterior dorsofrontal auf. Ein einziges Filum olfactorium, das beinahe so dick ist wie der hohle Tractus, zieht, in das Bindegewebe eingebettet, frontalwärts.

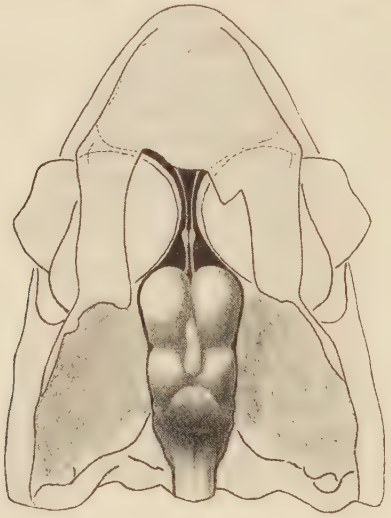

Fig. V.
Situsbild des Gehirns von *Chamaeleo vulgaris*. $2^1/_3 : 1$.

Noch einen Zusammenhang möchte ich betonen. Bei *Chamaeleo* sitzen die Augen am weitesten weg von der Schnauzenspitze, am nächsten beim Occiput und zugleich eng beisammen. Die Richtung des Vorderhirns bildet mit der Kopfachse einen Winkel von 55°. Bei *Hatteria* mit weit frontal stehenden Augen beträgt der Winkel nicht ganz 30°, bei *Lacerta* 33°, bei *Stellio* 36°, bei *Anolis* ca. 40°; bei *Gecko*, wo die Augen relativ weit von der Medianlinie weg stehen,

beträgt der Winkel nur ca. 25°. *Chamaeleo* besitzt bei caudal stehenden, median genäherten, großen Augen, bei dem Winkel von 55° ein frontal abgerundetes, beinahe prismatisches Vorderhirn, dessen Breite mehr als die Hälfte der Länge beträgt. *Hatteria* eigen ist die doppelt so lang wie breite, frontal stark zugespitzte Hemisphäre bei einem Winkel von schwach 30°. Die *Lacerta*-Hemisphäre ist weniger lang, weniger zugespitzt als diejenige von *Hatteria*, der Winkel ist größer, die Augen sitzen weiter caudal. Bei *Stellio*, wo ebenfalls caudale Lage der Augen und ihre mediane Annäherung zusammentreffen, ist die Hemisphäre fast so breit wie lang, frontal nur wenig zugespitzt; sie steht in einem Winkel von 35°. *Anolis* besitzt Hemisphären, die doppelt so lang wie breit, frontal aber abgerundet sind, dagegen einen Winkel von 40°.

Mit stark caudaler Lage der Augen ändert sich folglich die Richtung der Hemisphärenachse zugleich mit der Form der Hemisphäre. Bei weniger weit caudalwärts verlagerten Augen ändert sich nur die Richtung oder nur die Form des Vorderhirns. Bei *Chamaeleo* ist nicht nur die Hemisphäre durch die Masse und Stellung des optischen Sinnesorgans beeinflußt, sondern zugleich die Achsenstellung des gesamten Vorder- und Mittelhirns und des frontalen Nachhirngebiets. Im Zusammenhang mit der beständig im Nacken sitzenden Stellung des Kopfs ist die caudale Nachhirnbasis dorsalwärts gerichtet, die Oblongatabeuge sehr stark.

Unter den Schlangen seien verglichen *Zaocys carinatus*, *Coluber melanurus*, *Dipsadomorphus dendrophilus*, *Macropisthodon rhodomelas*, und *Xenopeltis unicolor*.

Das Auge spielt nicht mehr dieselbe Rolle im Kopfaufbau wie bei den Eidechsen. Seine relativ größte Masse besitzt es bei *Zaocys*, erreicht jedoch nicht ganz dieselbe Größe wie bei *Anolis* unter den Eidechsen. Die Augenmasse nimmt sukzessive ab bei den in der oben angeführten Reihenfolge betrachteten Schlangen, sodaß die relative Größe des Auges von *Xenopeltis* nur etwa $^1/_{20}$ der Augengröße von *Zaocys* beträgt. Der Hauptunterschied gegenüber den Eidechsen besteht in der größern Entfernung der medialsten Sclerapunkte. Bei *Zaocys* und *Coluber*, bei welchen die relative Entfernung der Augen noch am geringsten ist, beträgt sie bereits 7,6% und 9,6%, während sie bei den Eidechsen im Mittel 1,5%, höchstens 2,5% betrug. Bei *Macropisthodon*, dessen Augen für Schlangenverhältnisse sehr groß sind, beträgt der mediale Augenabstand schon 12%. Er steigt auf 21% und 28% bei *Dipsadomorphus* und *Xenopeltis*.

Auch der Abstand Schnauzenspitze—Augenöffnung ist relativ kleiner als bei den Eidechsen. Er beträgt für die untersuchten Schlangen immer zwischen 52% und 42%, sodaß also das Maximum kleiner ist als bei den Eidechsen, das Minimum aber sich verhält wie bei *Hatteria*.

Bei Betrachtung der entsprechenden Gehirnregionen zeigen sich die Unterschiede, die wir nach den bei den Eidechsen konstatierten Zusammenhängen vermuteten. Schon bei *Zaocys* ist der Tractus olfactorius viel kürzer, die Bulbusformation zieht sich auf $^3/_4$ der Länge Tractus und Bulbus caudalwärts. Die Augen sind noch relativ weit hinten (Abstand: Schnauzenspitze—Augenöffnung = 51,5%), und damit in Zusammenhang ist die Vorderhirnhemisphäre fast breiter als lang und von der laterofrontalen Seite beinahe zu einem Dreieck eingedrückt. *Zaocys* besitzt auch relativ stattliche Lobi optici, deren dorsale Fläche in einer Ebene mit der Fläche der Vorderhirnhemisphären steht.

Bei *Coluber melanurus* ist die Länge Tractus—Bulbi olfactorii um $^1/_4$ kürzer als bei *Zaocys*, der Bulbus ist noch weniger abgesetzt, entsprechend der größern Distanz zwischen den Augen. Mit den relativ kleinern, weiter voneinander entfernten, etwas weiter frontal stehenden Augen in Zusammenhang ist auch die gestrecktere und rundlichere Form der Vorderhirnhemisphären, deren laterofrontale Fläche nicht mehr eingedrückt ist. Die Lobi optici sind um die Hälfte kleiner als bei *Zaocys*, sodaß die Vorderhirnhemisphären sie teilweise zwischen sich fassen. Auch überragt bereits im Zusammenhang mit der relativ größern Masse des Vorderhirns gegenüber dem Mittelhirn die dorsale Vorderhirnfläche die dorsale Mittelhirnfläche um weniges.

Bei *Dipsadomorphus* sind die Bulbi olfactorii dorsal beinahe sitzend, ventrolateral besitzen die Tractus eine geringe Länge. Die Bulbi sind etwas breiter als bei *Coluber*. Ihre frontale Divergenz, die schon bei den zwei vorhergehenden Beispielen leicht angedeutet war, ist beträchtlicher. Die Vorderhirnhemisphären sind länglich eiförmig. Ihre Achsen divergieren caudalwärts, sodaß sie die frontale Hälfte der sagittal verlängerten Optici zwischen sich fassen. Erinnernd sei bemerkt, daß die Augen relativ kleiner sind als an den beiden ersten Schlangentypen, weiter frontal stehen und daß ihre relative Entfernung 21% beträgt.

Etwas größer sind die Augen von *Macropisthodon*, ihre mediale Entfernung beträgt nur 12%. Der Schnauzenspitze stehen sie näher

als bei den 3 ersten Beispielen. Die Divergenz der Gebilde: Tractus und Bulbi olfactorii ist in Zusammenhang mit der frontalern Stellung der Augen nicht vorhanden. Die Gesamtlänge der beiden Gebilde ist relativ kürzer. Die Bulbi sind nur durch eine 0,2 mm lange Tractusstelle mit dem Vorderhirn verknüpft, sodaß sie wiederum fast sitzend sind. Der Tractus ist aber kaum schlanker als der Bulbus; er ist nur durch die durchschimmernde Höhlung als solcher kenntlich. Eigentümlich ist die Form des Vorderhirns. In Zusammenhang mit den größern Augen ist es wiederum frontolateral, hauptsächlich frontal eingedrückt. An die dorsal geradlinige Frontalwand stößt die laterale in einem rechten Winkel, sodaß die Form der Hemisphäre dorsal fast streng prismatisch erscheint. Caudal wird sie durch die relativ größern, kugligen Lobi optici eingebuchtet. Vorder- und Mittelhirn sind dorsal wieder in einer Ebene angeordnet.

Die Bulbi olfactorii sind wie bei *Ichthyophis* und *Typhlops* sitzend, bei *Xenopeltis* etwa 3mal so lang wie breit, die Vorderhirnhemisphären mehr als doppelt so lang wie breit, schwach birnförmig und unter sich parallel. In Zusammenhang damit sind die Augen relativ weit vorn, relativ sehr klein und weit voneinander entfernt. *Homalopsis buccata* besitzt dieselben Proportionen der Augen, dieselbe Ausbildung der frontalen Gehirnteile.

Ähnlich übereinstimmende Zusammenhänge zeigen die Chelonier. Ich erwähne nur die Verhältnisse von *Emys europaea* und *Chelone mydas*. *Emys* besitzt weit frontal stehende (Schnauzenspitze—Augenöffnung nur 35% der Kopflänge) und sehr nahe beieinander liegende Augen, sodaß ihre kleinste Entfernung nur 0,3% beträgt. Die Augen von *Chelone* stehen um 15% weiter hinten und 8,6% voneinander entfernt. *Emys* besitzt einen absolut sitzenden, ganz in die Form des Vorderhirns einverleibten Bulbus mit sehr dünnem Filum olfactorium, das frontal von den Augen gespalten ist. Die Vorderhirnhemisphären mit den sitzenden Bulbi sind, übereinstimmend mit den dorsal aneinander gerückten Augen, dreieckig ausgespitzt. Ohne Bulbi sind sie wenig länger als breit. Das Mittelhirn ist relativ klein und frontal zwischen das Vorderhirn eingekeilt. Die Bulbi olfactorii von *Chelone* dagegen sind nicht sitzend wie bei *Emys*, sondern durch einen kurzen Tractus vom Gehirn entfernt. Sie sind caudal angeschwollen und ziehen sich frontal lang aus, unbehindert durch die Augen, die ja medial relativ weit entfernt sind und durch ein großes Drüsenpolster der Hypophyse auseinander gehalten werden. Aus dem Bulbus ziehen in 5—8 Bündeln die Fila olfactoria. Das Vorder-

hirn ist doppelt so lang wie breit, frontal wenig zugespitzt. Caudal divergieren die beiden Hemisphären leicht. Die Lobi optici treten gegenüber denjenigen der Eidechsen wiederum an Masse zurück. Hand in Hand mit der relativ kleinen Masse ist auch zu beobachten, daß ihre dorsale Fläche, ähnlich wie bei *Hatteria*, *Gecko* und *Coluber*, tiefer steht als diejenige des Vorderhirns. Bei andern Cheloniern sind die relativen Massenunterschiede der beiden Hirnteile noch größer, sodaß teilweise Überlagerung der Lobi optici durch die Vorderhirnhemisphären, verbunden mit einer kleinen Beugung der Gehirnachse mit dorsocaudalwärts gerichtetem Winkel resultiert, analog der Hakenkrümmung am menschlichen Embryo.

Daß diese Überlagerung bei den großäugigen Reptilientypen wie *Lacerta viridis*, *Chamaeleo vulgaris*, bei *Zaocys carinatus*, *Macropisthodon rhodomelas* nicht stattfindet, trotz des von vorn einwirkenden Drucks der Augenkapseln, hängt wesentlich zusammen mit der gleichmäßig starken Entwicklung des Vorderhirns und der Lobi optici. Denn bei allen diesen Tieren ist die Mittelhirnmasse relativ groß und gestattet kein Überlagern von seiten des Vorderhirns.

Das Geruchsorgan legt sich embryonal später an als das optische Sinnesorgan. Schon deswegen ist der Zusammenhang seiner Form und Ausbildung mit der Morphologie des Gehirns weniger bedeutend. Auch liegt das Geruchsorgan an dem einen Ende der Gehirnachse, nicht wie das Auge innerhalb der Achsenlänge. Gleichwohl ist die gegenseitige Beeinflussung der Gebilde noch am erwachsenen Reptilkopf nachzuweisen.

Weit wechselvoller und mannigfaltiger als das Geruchsorgan ist bei den Reptilien das Gehörorgan ausgebildet. Schon zwischen *Hatteria* und *Lacerta viridis* macht sich ein Unterschied geltend. *Hatteria* besitzt einen langen, schlanken, dorsoventral etwas flachgedrückten Utriculus. Der Utriculus von *Lacerta viridis* dagegen ist weniger lang, aber aufgeblasen. Zugleich ist der Sacculus etwas dorsaler gelagert als bei *Hatteria*. Dadurch wird die mediale Fläche des Gehörorgans verändert. Entsprechend ihrer Modellierung ist die Oblongata im Bereich des Gehörorgans stark eingedrückt, sodaß der Querdurchmesser nicht mehr breiter als hoch ist. Bei *Hatteria* dagegen ist der Seitenrand der Oblongata durch die benachbarten Gehörorgane nur flach gedrückt, der Querschnitt noch bedeutend breiter als hoch. Wie bei *Emys* ist bei *Hatteria* die Beeinflussung durch das Gehörorgan vermöge des Utriculus weniger weit dorsalwärts greifend, sodaß die Sacci endolymphatici innerhalb der Dura

breit über der Rautengrube und dem vordern Ende des Rückenmarks lagern. Bei *Lacerta* dagegen sind sie außerhalb der Dura etwas frontalwärts gedrängt und flachgedrückt bei *Lacerta ocellata*, oder außerhalb des Schädels, frontodorsalwärts in die Muskulatur verschoben bei *Lacerta vivipara*.

Bei *Chamaeleo* ist das ganze Gehörorgan dorsoventral stärker ausgedehnt als bei *Hatteria* und *Emys*. Auch ist es massiger gebildet, seine Bogengänge sind dicker. Namentlich der Sinus superior ist ein weites, medialwärts gewölbtes Rohr. An der Oblongata machen sich dieselben Erscheinungen wie bei *Lacerda viridis* geltend, nur in erhöhtem Grade. Auch sind die Sacci endolymphatici caudal etwas lateralwärts verlagert, stark dorsoventral zusammengepreßt. Frontal nähern sie sich wieder etwas und legen sich, wie schon erwähnt, lateral vom caudodorsalen Rand des Pinealorgans. Ihre Lage ist ganz außerhalb der Dura an der ventralen Fläche des Schädeldaches.

Bei den Schlangen ist der Sacculus viel größer als bei den Eidechsen, sodaß $^1/_2$—$^2/_3$ seiner Höhe dorsal über die Nerveneintrittsstelle hinausragt und die Schädelwand modellieren hilft. Den Hauptunterschied aber bilden die gewaltigen Gehörsäcke, die als große, kuglige Ballen, dicht mit Otolithenkalk erfüllt, dem Gehörorgan mediodorsal oder mediofrontal auflagern. Bei *Zaocys* sitzen sie größtenteils caudal von den Lobi optici, sodaß das Kleinhirn eingeengt ist und dorsal mit einer dreieckigen, caudalwärts verbreiterten Platte abschließt. Diese Umbildung des Cerebellums ist übrigens teilweise schon bei *Lacerta ocellata* vorbereitet. Die Gehörsäcke von *Macropisthodon* drücken das Cerebellum zu einer konischen Kuppe zusammen und lagern sich schaufelförmig jederseits über die laterodorsale Wölbung des Lobus opticus. In größter Ausdehnung finden sie sich aber bei *Xenopeltis unicolor*. Wie zwei Zirbelnüsse überdecken sie den caudalen Teil des Gehirnes vom Rückenmarke bis zum Vorderhirn. Die Lobi optici werden als kleine, halbmondförmige Körperchen in die Tiefe gedrückt. Dicht hinter ihnen lagert als dreiseitig prismatisches Gebilde mit caudaler Kante das Cerebellum. Seine caudale, keilförmige Hälfte ist deutlich paarig ausgebildet. Vom Zwischenhirn ist dorsal nichts zu sehen. Auch die Rautengrube wird durch das Cerebellum und die hintern Bindearme unter den Gehörsäcken bis auf eine kleine, dreieckige Spalte zugedeckt.

Diese Zusammenhänge zwischen Gehirn und Ausbildung der Sinnesorgane werden zum Teil verstärkt durch geringere Differen-

zierung der in der Lage korrespondierenden Gehirnteile, zum Teil aber auch kompensiert oder sogar bis zu einem gewissen Grade auf andere benachbarte Hirnteile abgelenkt, durch starke Ausbildung der entsprechenden Gehirnteile. Bei *Chamaeleo* und *Macropisthodon* erlauben die stattlichen Lobi optici kein Überlagertwerden durch die Vorderhirnhemisphären. Teilweise Überlagerung der relativ kleinen Lobi optici jedoch findet statt bei *Gecko*, *Stellio* und bei *Testudo*.

So bedingen die Zusammenhänge zwischen Ausbildung der Sinnesorgane und der in der Lage korrespondierenden Gehirnteile vermöge ihrer Einflüsse auf benachbarte Hirngebiete den Grad der Achsenbeugen des Gehirns. Sie bilden zusammen mit den Massenverhältnissen zwischen den einzelnen Gehirnteilen ein wichtiges Moment für die in dem einen oder im andern Sinne stattfindende Überlagerung einzelner Hirnteile durch benachbarte Hirngebiete [vgl. auch Beddard (139)]. Erst in zweiter Linie steht das postembryonale Auswachsen der Deckknochenmasse und die damit verbundene Ausstreckung der Gehirnkrümmungen, wie die Entwicklung der *Hatteria* zeigte. Daß die Deckknochenmasse durch Ansätze von Muskelursprüngen sowie durch andere funktionelle Inanspruchnahme modifiziert wird, ist zweifelsohne auch von Bedeutung für die Bildung der Schädelkapsel. Das zeigt gerade das funktionell viel stärker beanspruchte Schädelskelet der Schlangen. Seine härtern Knochen umschließen die Gehirnmasse so eng anliegend, daß die Form der Knochen genau die Form des Gehirns wiedergibt. Bei Eidechsen dagegen herrscht wie bei *Hatteria* eine bestimmte Inkongruenz zwischen Hirn und Schädelinnern. Für die Form des Gehirnes jedoch sind diese Unterschiede in bezug auf die ependymatösen Gebilde von Bedeutung.

VII. Schluß.

Rekapitulierend seien folgende Momente herausgegriffen:

1. Das Gehirn von *Hatteria punctata* schließt in bezug auf Form und Struktur eng an das Lacertilier-Gehirn an. Es hat aber primitivere Merkmale bewahrt in der Stellung und der noch paarigen Ausbildung des Kleinhirnes und in der generellen Entwicklung der Rindenplatten des Vorderhirnes. Primitiv ist auch der einfache Aufbau des Velum medulare anticum, die geringe Oblongataverdickung sowie der Entwicklungszustand des Unterhirnes. Die epithelialen

Gebilde des *Hatteria*-Gehirnes sind prinzipiell wie bei den Eidechsen gebaut und typisch entwickelt.

2. *Hatteria* besitzt alle für die Reptilien bekannten Faserbahnen. Einige unbedeutende Abweichungen gegenüber denjenigen des Lacertilier-Gehirnes sind entweder bloß sekundärer und quantitativer Natur, wie die Commissura mollis, die stärkere Commissura posterior, oder sie finden ihre Parallelen bei andern Sauriern oder bei Amphibien. Amphibienverhältnisse zeigen sich auch in den Ursprungsgebieten des 5., 7. und 8. Gehirnnervenpaars. Der selbständige Verlauf des Glossopharyngeus und die abgesonderte frontale Vagusportion sind Anklänge sowohl an die Amphibien als auch an die Fische.

3. Die Entwicklung der embryonalen Hirnform und der Kopfproportionen sowie die Vergleichung der Gehirne einzelner erwachsener Reptilien und ihrer Kopforgane zeigen, daß eine Reihe für das Gehirn typische Merkmale sich rein wachstumsphysiologisch deuten lassen. So stehen alle Proportionen der einzelnen Gehirnteile im engsten Zusammenhang mit der Größe, der Stellung und dem zeitlichen Eintreffen der stärksten Massenzunahme der einzelnen Sinnesorgane. Infolge der Änderung der verschiedenen Proportionen ändert sich natürlich die gesamte Konfiguration der Gehirnteile und der Beugungszustand des ganzen Gehirnes. Letzterer hängt zudem auch mit der relativen Massenentfaltung der einzelnen Gehirnteile zusammen.

Der äußere Aspekt des Gehirnes, der sich in den Proportionen und im Beugungszustand kundgibt, sagt infolgedessen sehr wenig über die Stellung seines Trägers aus, verrät dagegen eine Summe von Einwirkungen der Kopforgane, von gegenseitiger Beeinflussung der einzelnen Gehirnmassen. Von demselben Gesichtspunkte aus sind auch die wenigen Differenzpunkte im Gebiete der Faserbahnen zu betrachten, wie die Commissura mollis, die relative Größe der Commissura posterior, des hintern Längsbündels, das ventrale Ausweichen der Tractus optici in der Gegend des basalen Vorderhirnbündels sowie das Abirren einzelner Fasern aus der Decussatio transversa ins Striatumgebiet und die damit verbundene Konstituierung eines Tractus isthmo-striaticus. Auch die meisten Eigentümlichkeiten im peripheren Verlauf der Cranialnerven lassen sich aus denselben wachstumsphysiologischen Ursachen deuten, so die Portio minor trigemini, der Verlauf des Ophthalmicusstammes und die Lage seines Ganglions, die Anordnung der Nervenfasern im Ge-

hörorgan sowie die direkte Verbindung des 1. und 2. Trigeminusastes mit dem Stamme des Facialis.

4. Auf einen relativ primitiven Zustand des *Hatteria*-Gehirnes weist die reiche Entfaltung der Epithelbezirke hin. Die mannigfaltige Differenzierung der Decke des 3. Ventrikels, die den Reptilien eigen ist, deren Entwicklung sowohl durch umgebende Gehirnteile als durch Kopforgane stark beeinflußt wird, findet bei *Hatteria* ihre vollkommenste Ausbildung in morphologischer und histologischer Beziehung. Relativ einfacher ist das Verhalten der Decke des 4. Ventrikels in Zusammenhang mit der generellen Form und Stellung des Cerebellums. Sowohl die Plexus als die Sacci endolymphatici weichen wenig vom ursprünglichen Typus ab. Die Entwicklung des Trichtergebietes zu dem einem Saccus vasculosus homologen Gebilde des Recessus infundibularis, die *Hatteria* im gleichen Maße mit *Lacerta* und *Chamaeleo* zeigt, beweist auch die noch große Umwandlungsfähigkeit der Wandgebiete des Unterhirns.

Der primitive Charakter des Gehirnes tritt hauptsächlich im Medianschnitte zutage. Er zeigt, daß die Verdickung der nervösen Gebiete relativ gering geblieben, daß dagegen die Entfaltung der drüsigen Bestandteile des Gehirnes reich spezialisiert ist.

Basel 1907.

Literaturverzeichnis.

1. 1839. Müller, Johannes, Anmerkung über den Nervus sympathicus der Schlangen, zu C. Vogt's Neurologie von Python tigris, in: Arch. Anat. Physiol.
2. 1839. Rathke, H., Entwickelungsgeschichte der Natter, Königsberg.
3. 1839. Vogt, Carl, Zur Neurologie von Python tigris, in: Arch. Anat. Physiol.
4. 1840. Müller, Johannes, Vergleichende Neurologie der Myxinoiden, Berlin.
5. 1843. Fischer, J. G., Amphibiorum nudorum neurologiae specimen, Berolini.
6. 1848. Mayer, F. J. C., Ueber Gehirn, Rückenmark und Nerven, in: Nova Acta Acad. Leop., Vol. 48.
7. 1852. Fischer, J. G., Die Gehirnnerven der Saurier, in: Abh. naturw. Ver. Hamburg.
8. 1856. Stannius, H. und von Siebold, Handbuch der Zootomie, Vol. 2.
9. 1861. Kollmann, J., Die Entwicklung der Adergeflechte. Ein Beitrag zur Entwicklungsgeschichte des Gehirns. Pro venia legendi. Leipzig.
10. 1867. Günther, A., Contributions to the anatomy of Hatteria, in: Phil. Trans. Roy. Soc. London, 1867.
11. 1871. Müller, W., Ueber Entwicklung und Bau der Hypophyse und des Processus infundibuli cerebri, in: Jena. Ztschr. Med. Naturw., Vol. 6.
12. 1872. Leydig, Fr., Die in Deutschland lebenden Arten der Saurier, Tübingen.
13. 1873. Clason, E., Morphologie des Gehörorgans der Eidechsen, in: Hasse, Anat. Studien.

14. 1874. Schwalbe, G., Das Ganglion oculomotorii, in: Jena. Ztschr. Naturw., Vol. 13.

15. 1875. Goette, A., Entwicklungsgeschichte der Unke, Leipzig.

16. 1875. v. Mihalcowics, Wirbelsaite und Hirnanhang, in: Arch. mikrosk. Anat., Vol. 11.

17. 1875. Müller, W., Ueber die Stammesentwicklung des Sehorgans der Wirbeltiere, in: Festgabe Ludwig, Leipzig, Heft 2.

18. 1875. Stieda, L., Ueber den Bau des centralen Nervensystems der Amphibien und Reptilien, Leipzig.

19. 1876. Wiedersheim, R., Zur Anatomie und Physiologie des Phyllodactylus europaeus, in: Morphol. Jahrb., Vol. 1.

20. 1877. Rabl-Rückhard, Das Centralnervensystem des Alligators, in: Z. wiss. Zool., Vol. 30.

21. 1877. Weber, Max, Ueber die Nebenorgane des Auges der Reptilien, in: Arch. Naturg., Jg. 43, Bd. 1.

22. 1879. Fürbringer, M., Zur Lehre von den Umbildungen der Nervenplexus, in: Morphol. Jahrb., Vol. 5.

23. 1879. Parker, W. K., On the structure and development of the skull in Lacertilia, in: Proc. Roy. Soc. London 1879.

24. 1880. Albrecht, P., Ueber den Proatlas der Amnioten und Nervus spinalis I, in: Zool. Anz., Jg. 3.

25. 1880. Rabl-Rückhard, Gegenseitiges Verhältnis der Chorda, Hypophyse und des mittleren Schädelbalkens bei Haifischembryonen nebst Bemerkungen über die einzelnen Teile des Fischgehirns, in: Morphol. Jahrb., Vol. 6.

26. 1881. —, Ueber das Vorkommen eines Fornixrudimentes bei Reptilien, in: Zool. Anz., Jg. 4.

27. 1882. Froriep, Ueber das Ganglion des Hypoglossus und Wirbelanlagen in der Occipitalregion, in: Arch. Anat. Physiol.

28. 1883. Ahlborn, Fr., Untersuchungen über das Gehirn der Petromyzonten, in: Z. wiss. Zool., Vol. 39.

29. 1883. Goette, A., Ueber die Entstehung und die Homologien des Hirnanhangs, in: Zool. Anz., Jg. 6.

30. 1884. Ahlborn, F., Ueber die Bedeutung der Zirbeldrüse, in: Z. wiss. Zool., Vol. 40.

31. 1884. Béraneck, E., Recherches sur le développement des nerfs craniens chez les lézards, in: Recueil zool. Suisse, Vol. 1.

32. 1884. Retzius, G., Gehörorgan der Vertebraten, Stockholm.

33. 1886. de Graaf, Zur Anatomie und Entwicklung der Epiphyse bei Amphibien und Reptilien, in: Zool. Anz., Jg. 9.

34. 1886. Hoffmann, C. K., Zur Entwicklungsgeschichte der Hypophyse, in: Morphol. Jahrb., Vol. 11.

35. 1886. —, Entwicklungsgeschichte der Epiphyse, ibid.

36. 1886. Hoffmann, C. K., Weitere Untersuchungen zur Entwicklungsgeschichte der Reptilien. VIII. Ueber die Entwicklung des Ganglion ciliare, ibid., Vol. 11.

37. 1886. —, Entwicklungsgeschichte des Ganglion ciliare, ibid.

38. 1886. Rabl-Rückhard, Zur Deutung der Zirbeldrüse, in: Zool. Anz., Jg. 9.

39. 1886. Spencer, B., Preliminary communication on the structure and presence in Sphenodon and other Lizards of the median eye, in: Proc. Roy. Soc. London 1886, No. 245.

40. 1886. —, Parietal eye of Hatteria, in: Nature, Vol. 34, No. 863.

41. 1886. —, On the presence and structure of the pineal eye in Lacertilia, in: Quart. Journ. microsc. Sc. (N. S.), Vol. 27.

42. 1887. Béraneck, Ed., Ueber das Parietalauge der Reptilien, in: Jena. Ztschr. Naturw., Vol. 21.

43. 1887. Bellonci, G., Sulle commissure cerebrali anteriori degli Amfibi e dei Rettili, in: Mem. Accad. Sc. Istit. Bologna (ser. 4), Vol. 8.

44. 1887. His, W., Die Entwicklung der ersten Nervenbahnen beim menschlichen Embryo, in: Arch. Anat. Physiol., 1887, Anat.

45. 1887. —, Morphologische Betrachtung der Kopfnerven, ibid.

46. 1887. Osborn, H. F., On the origin of the corpus callosum etc., in: Morphol. Jahrb., Vol. 12.

47. 1888. Bellonci, G., Ueber die centrale Endigung des Opticus bei den Vertebraten, in: Z. wiss. Zool., Vol. 47.

48. 1888. van Bemmelen, J. F., Beiträge zur Kenntnis der Halsgegend bei Reptilien, I, Anat. Teil, Amsterdam.

49. 1888. Francotte, P., Recherches sur le développement de l'épiphyse, in: Arch. Biol., Vol. 8.

50. 1888. His, W., Zur Geschichte des Gehirnes, in: Abh. Sächs. Ges. Wiss., math.-phys. Kl., Vol. 16.

51. 1889. Gaupp, E., Ueber die Anlage der Hypophyse bei Sauriern, in: Arch. mikrosk. Anat., Vol. 42.

52. 1889. His, W., Formentwicklung des menschlichen Vorderhirns vom Ende des ersten bis zum Beginn des dritten Monats, Leipzig.

53. 1890. Burckhardt, R., Die Zirbel von Ichthyophis glutinosus und Protopterus annectens, in: Anat. Anz., Vol. 6.

54. 1890. His, W., Die Entwicklung des menschlichen Rautenhirns vom Ende des ersten bis zum Beginn des dritten Monats, Leipzig.

55. 1890. Hoffmann, C. K., Reptilien, in: Bronn, Klass. Ordn. Tierreich, Vol. 6, Abt. 3.

56. 1890. Leydig, F., Das Parietalorgan der Amphibien und Reptilien, in: Abh. Senckenberg. naturf. Ges. Frankfurt, Vol. 16.

57. 1890. SELENKA, E., Das Stirnorgan der Wirbeltiere, in: Biol. Ctrbl., Vol. 10.

58. 1891. BURCKHARDT, R., Untersuchungen an Hirn und Geruchsorgan von Triton und Ichthyophis, in: Z. wiss. Zool., Vol. 25.

59. 1891. HERRICK, C. L., Contributions to the comparative morphology of the central nervous system, in: Journ. comp. Neurol., Vol. 1.

60. 1891. STIEDA, L., Ueber den Bau des centralen Nervensystems der Amphibien und Reptilien, in: Z. wiss. Zool., Vol. 25.

61. 1892. BÉRANECK, E., Sur le nerf parietal et la morphologie du troisième oeil des Vertébrés, in: Anat. Anz., Vol. 7.

62. 1892. BURCKHARDT, R., Das Centralnervensystem von Protopterus annectens, Berlin.

63. 1892. EDINGER, L., Untersuchungen über die vergleichende Anatomie des Gehirns. Das Zwischenhirn, 1. Teil, Frankfurt a. M.

64. 1892. HERRICK, C. L., Topography and histology of the brain of certain Reptiles, in: Journ. comp. Neurol., Vol. 2.

65. 1892. HIS, W., Zur allgemeinen Morphologie des Gehirns, in: Arch. Anat. Physiol.

66. 1893. BÉRANECK, E., L'individualité de l'oeil pariétal, in: Anat. Anz., Vol. 8.

67. 1893/1900. BLOCHMANN, FR., Untersuchungen über den Bau der Brachiopoden, Jena.

68. 1893. EDINGER, L., Vergleichend entwicklungsgeschichtliche und anatomische Studien im Bereiche der Hirnanatomie. 3. Riechapparat und Ammonshorn, in: Anat. Anz., Vol. 8.

69. 1893. HERRICK, C. L., Topography and histology of the brain of certain Reptiles, in: Journ. comp. Neurol., Vol. 3.

70. 1893. HIS, W., Ueber den Aufbau unseres Nervensystems, Leipzig.

71. 1893. v. KUPFFER, C., Studien zur vergleichenden Entwicklungsgeschichte des Kopfes der Cranioten, Heft 1.

72. 1893. MEYER, AD., Ueber das Vorderhirn einiger Reptilien, in: Z. wiss. Zool., Vol. 55.

73. 1893. REX, H., Beiträge zur Morphologie der Hirnvenen der Amphibien, in: Morphol. Jahrb., Vol. 19.

74. 1893. SCHAPER, A., Zur feinern Anatomie des Kleinhirns der Teleostier, in: Anat. Anz., Vol. 8.

75. 1893. SIEBENROCK, F., Zur Osteologie des Hatteriakopfes, in: SB. Akad. Wiss. Wien, math.-naturw. Kl., Vol. 52.

76. 1893. WIEDERSHEIM, R., Grundriss der vergleichenden Anatomie der Wirbeltiere, 3. Aufl., Jena.

77. 1894. BURCKHARDT, R., Die Homologien des Zwischenhirndaches bei Reptilien und Vögeln, in: Anat. Anz., Vol. 9.

78. 1894. Burckhardt, R., Die Homologien des Zwischenhirndaches und ihre Bedeutung für die Morphologie des Gehirnes bei niederen Vertebraten, ibid.

79. 1894. —, Der Bauplan des Wirbeltiergehirns, in: Morphol. Arb., Vol. 4.

80. 1894. Francotte, P., Note sur l'oeil pariétal, l'épiphyse, la paraphyse et les plexus choroïdes du troisième ventricule, in: Bull. Acad. Sc. Belg. (3), Vol. 27, Bruxelles.

81. 1894. v. Klinckowström, Beiträge zur Kenntnis des Parietalauges, in: Zool. Jahrb., Vol. 7, Anat.

82. 1894. v. Kupffer, C., Studien zur vergleichenden Entwicklungsgeschichte des Kopfes der Cranioten, Heft 2.

83. 1894. Rabl-Rückhard, Einiges über das Gehirn der Riesenschlange, in: Z. wiss. Zool., Vol. 58.

84. 1894. Retzius, G., Ganglion ciliare, in: Biol. Unters. (N. F.), Vol. 6.

85. 1894. Schaper, A., Morphologische und histologische Entwicklung des Kleinhirns der Teleostier, in: Morphol. Jahrb., Vol. 21.

86. 1895. Froriep und Beck, Ueber das Vorkommen dorsaler Hypoglossuswurzeln mit Ganglion in der Reihe der Säugetiere, in: Anat Anz., Vol. 10.

87. 1895. Gage, S. Phelps, Comparative morphology of the brain of the soft shelled turtle (Amyda mutica) and the English sparrow (Passer domesticus), in: Proc. Amer. microsc. Soc., Vol. 18.

88. 1895. Retzius, G., Neuroglia des Opticus und der Retina des Menschen und der Säugetiere, in: Biol. Unters. (N. F.), Vol. 7.

89. 1895. Strong, Oliver, The cranial nerves of Amphibia. A contribution to the morphology of the vertebrate nervous system, in: Journ. Morphol., Vol. 10.

90. 1895. Studnička, F. K., Zur Anatomie der sogenannten Paraphyse des Wirbeltiergehirns, in: SB. Böhm. Ges. Wiss., math.-naturw. Kl., 1895.

91. 1896. Apolant, Hugo, Ueber das Ganglion ciliare, in: Verh. anat. Ges. 1896 (Berlin).

92. 1896. Beck, Wilhelm, Ueber den Austritt des Nervus hypoglossus und N. cervicalis primus aus dem Centralorgan beim Mensch und in der Reihe der Säugetiere unter besonderer Berücksichtigung der dorsalen Wurzeln, in: Anat. Hefte, Vol. 6.

93. 1896. Edinger, L., Untersuchungen über die vergleichende Anatomie des Gehirns. B. Neue Studien über das Vorderhirn der Reptilien, Frankfurt a. M.

94. 1896. Francotte, P., Contribution à l'étude de l'oeil pariétal de l'épiphyse et de la paraphyse chez les Lacertiliens, in: Mém. cour. Acad. Belg., Vol. 55.

95. 1896. Ramón y Cajal, P., Estructura del encéfalo del Camaleón, in: Revista trimestral micrográfica, Vol. 1, Fasc. 1, 2 y 3, Madrid.

96. 1897. Fürbringer, M., Ueber die spino-occipitalen Nerven der Selachier und Holocephalen und ihre vergleichende Myologie, in: Festschr. Gegenbaur.

97. 1897. Gaupp, E., Zirbel, Parietalorgan und Paraphysis, in: Ergebn. Anat. Entw., Vol. 7.

98. 1897. Osawa, G., Beiträge zur Anatomie der Hatteria punctata, in: Arch. mikrosk. Anat., Vol. 51.

99. 1898. Dendy, A., Summary of principal results, obtained in a study of the development of Tuatara, in: Proc. Roy. Soc. London, Vol. 13.

100. 1898. Haller, B., Untersuchungen über die Hypophyse und die Infundibularorgane, in: Morphol. Jahrb., Vol. 25.

101. 1898. Osawa, G., Ueber die Stellung der Hatteria punctata in der Tierreihe, in: Verh. anat. Ges. 1898 (Kiel).

102. 1898. —, Beiträge zur Lehre von den Sinnesorganen der Hatteria punctata, in: Arch. mikrosk. Anat., Vol. 52.

103. 1898. Schauinsland, H., a) Zur Biologie der Hatteria, b) Beiträge zur Entwicklung der Hatteria, in: SB. Akad. Wiss. Berlin.

104. 1899. Dendy, A., Development of Sphenodon, in: Quart. Journ. microsc. Sc. (N. S.), Vol. 42.

105. 1899. —, Development of parietal eye an adjacent organs in Sphenodon, ibid.

106. 1899. —, The hatching of Tuatara eggs, in: Nature, Vol. 59.

107. 1899. Edinger, L., Untersuchungen über die vergleichende Anatomie des Gehirnes. 4. Studien über das Zwischenhirn der Reptilien, Frankfurt a. M.

108. 1899. Schauinsland, H., Beiträge zur Biologie und Entwicklung der Hatteria, nebst Bemerkungen über die Entwicklung der Sauropsiden, in: Anat. Anz., Vol. 15.

109. 1899. —, Embryonen von Sphenodon etc., Demonstration, in: Verh. Deutsch. zool. Ges. 1899 (Hamburg).

110. 1899. Versluys, J., Die mittlere und äußere Ohrsphäre der Lacertilia und Rhynchocephalia, in: Zool. Jahrb., Vol. 12, Anat.

111. 1900. Edinger, L., Vorlesungen über den Bau der nervösen Centralorgane, 6. Aufl., Leipzig.

112. 1900. Fürbringer, Max, Zur vergleichenden Anatomie des Brustschulterapparates und der Schultermuskeln, Reptilien, in: Jena. Ztschr. Naturw., Vol. 34.

113. 1900. Haller, B., Vom Bau des Wirbeltiergehirns, 2. Teil, Emys, in: Morphol. Jahrb., Vol. 28.

114. 1900. Schauinsland, H., Weitere Beiträge zur Entwicklung der Hatteria, in: Arch. mikrosk. Anat., Vol. 56.

115. 1900. Staderini, R., I lobi laterali dell' ipofisi e il loro rapporto con la parete cerebrale in embrioni di Gongylus ocellatus, in: Monit. zool. Ital., Anno 11.

116. 1900. Stemmler, J., Zur Entwicklungsgeschichte des Zwischenhirndaches bei Gecko, Inaugural-Dissertation, Leipzig.

117. 1901. Grieb, A., Contribuzione allo studio dell' organo parietale del Podarcis muralis, in: Monit. zool. Ital., Anno 12.

118. 1901. Howes and Swinnerton, On the development of the skeleton of the Tuatara, in: Trans. zool. Soc. London, Vol. 16, Part 1.

119. 1901. Sterzi, G., Richerche intorno alla anatomia comparata ed all' ontogenesi delle meningi. Considerazioni sulla filogenesi. Parte prima: Meningi midollari. Venezia.

120. 1902. Hertwig, O., Lehrbuch der Entwicklungsgeschichte des Menschen und der Wirbeltiere, 7. Aufl., Jena.

121. 1903. Banchi, A., Sulle vie di connessione del cerveletto, in: Arch. Ital. Anat. Embriol.

122. 1903. Cameron, J., Superior commissure throughout Vertebrata, in: Journ. Anat. Physiol., Vol. 38.

123. 1903. Fürbringer, M., Zur vergleichenden Anatomie des Brustschulterapparates und der Schultermuskeln, in: Jena. Ztschr. Naturw., Vol. 24.

124. 1903. Rossi, U., Sullo sviluppo della ipofisi e sui primitivi rapporti della corda dorsale e dell' intestino, in: Arch. Ital. Anat. Embriol., Vol. 2.

125. 1903. —, Sopra i lobi laterali della Ipofisi, 1a Parte: Pesci, ibid.

126. 1903. Salvi, G., Lo sviluppo ed il valore della così detta tasca di Sessel, ibid.

127. 1903. Schauinsland, H., Beiträge zur Entwicklungsgeschichte und Anatomie der Wirbeltiere, in: Zoologica, Vol. 16, Heft 39.

128. 1903. Smith, E., On the morphology of the cerebral commissures in the Vertebrata with special reference to an aberrant commissure, found in the forebrain of certain Reptiles, in: Trans. Linn. Soc. London, Vol. 8.

129. 1903. Sterzi, G., Intorno alla struttura dell' ipofisi nei vertebrati, in: Atti Accad. sc. Veneto-trentino-istriana.

130. 1903. Voeltzkow, A., Beiträge zur Entwicklungsgeschichte der Reptilien, Epiphyse und Paraphyse bei Krokodilen und Schildkröten, in: Abh. Senckenberg. naturf. Ges. Frankfurt, Vol. 27.

131. 1904. Cords, E., Beiträge der Lehre vom Kopfnervensystem der Vögel, in: Anat. Hefte, Vol. 26.

132. 1904. HIS, W., Die Entwicklung des menschlichen Gehirns während der ersten vier Monate, Leipzig.

133. 1904. ROSSI, U., Sopra lo sviluppo della ipofisi e sui primitivi rapporti della corda dorsale e dell' intestino. Parte III. Sauropsidi e Mammiferi, in: Ann. Facoltà Medicina 1904 (ser. 3), Vol. 4, fasc. 4, Perugia 1906.

134. 1904. STERZI, G., Die Blutgefässe des Rückenmarks. Untersuchungen über ihre vergleichende Anatomie und Entwicklungsgeschichte, in: Anat. Hefte, Vol. 24.

135. 1904. —, Morphologia e sviluppo della regione infundibolare e dell' ipofisi nei Petromizonti, in: Arch. Ital. Anat. Embriol., Vol. 3.

136. 1905. BEDDARD, FR., Encephalic arterial system in Sauropsida, in: Proc. zool. Soc. London 1905, Vol. 2.

137. 1905. —, Notes on the Cerebellum: descriptive and illustrated catalogue of the physiological series, contained in the Museum of Roy. College of Surgeons of England, in: Proc. zool. Soc. London 1905, Vol. 2.

138. 1905. BING, R., und R. BURCKHARDT, Das Centralnervensystem von Ceratodus forsteri, in: SEMON, Zool. Forschungsreisen Australien Malayisch. Archipel, Jena.

139. 1905. LIVINI, F., Abbozzo dell' occhio parietale in embrioni di Uccelli (Columba livia dom. Gallus domesticus). Nota preliminare, in: Monit. zool. Ital., Anno 16.

140. 1905. SAUERBECK, E., Eine Gehirnmissbildung von Hatteria punctata. Kritische Monographie als Beitrag zu einer rationellen Teratologie des Gehirns, in: Nova Acta Leop.-Carol. Deutsch. Akad. Naturf., Vol. 85, No. 1.

141. 1905. STUDNIČKA, Ueber die Organe des Zwischenhirndaches, in: OPPEL, Handbuch der vergleichenden Histologie, Vol. 5.

142. 1907. BURCKHARDT, R., Das Centralnervensystem der Selachier als Grundlage für eine Phylogenie des Vertebratenhirns, in: Nova Acta Acad. Leop., Vol. 73.

Erklärung der Abbildungen.

Tafel 3.

Fig. 1. Längsschnitt mit den wichtigsten Faserbahnen. Vergr. wie bei Textfig. O.

Violett: Fasersystem des hintern Längsbündels und der Commissura posterior. *dienc* diencephaler Teil des hintern Längsbündels. *Com. post. fr* frontale Fasern der hintern Commissur. *C. p. med* mittlere Fasern der hintern Commissur.

Oliv: Kreuzende Ursprungsfasern im Acusticofacialis-Gebiet, im Zwischenhirn Taenia thalami durchbrochen von Fasern der Commissura aberrans und Callosumfasern, die dicht vor der Commissura anterior ventralwärts ziehen.

Schwarz: Assoziationsfasern zu der Oblongata, Ursprungsfasern von Abducens und Oculomotorius, Fasern der Decussatio veli (*Dv*) und des Tractus cerebellonuclearis. Gangliöse Stellen sind punktiert: *lGi* laterales Ganglion isthmi, *vCp* vorderes Corpus posterius, im Zwischenhirn *L* Linsenkern, dann Nucleus rotundus und Nucleus diffusus thalami, Kern des Fasciculus longitudinalis posterius und vielleicht Nucleus tegmenti.

Karmin: Schleife mit Mittelhirntrigeminusbahn (*MHV*). *med* medialer Schleifenzug. *kreuz* kreuzende Fasern zwischen den vordern Corpora posteriora.

Kobaltblau: Opticusfasern mit der Decussatio transversa. *lat* lateraler Zug. *opt. com* Tractus opticocommissurales.

Sepia: Fasern aus dem Thalamus, speziell Tractus thalamospinalis.

Orange: Fasern aus dem Striatum, speziell Tractus striothalamicus und striohypothalamicus, sowie das basale Vorderhirnbündel. *basVHBmed* medialer Zug des basalen Vorderhirnbündels.

Grasgrün: Corticale Fasern, speziell Tractus corticothalamicus und corticospinalis, dann MEYNERT'sches Bündel (*Me*).

Zinnoberrot: Kreuzungsfasern der Commissura anterior und aberrans.

Fig. 2. Intracranieller Verlauf der Hirnnerven am Erwachsenen. $6^2/_3 : 1$. Horizontalprojektion.

Farbenerklärung. Oliv: Opticus. Sepia: Oculomotorius. Karmin: Trochlearis. Ultramarin: Trigeminus. Dunkelgrün: Abducens. Orange: Facialis. Violett: Acusticus. Saffran: Glossopharyngeus. Schwarz: Ramus lateralis vagi. Zinnober: Vagus. Siena: Accessorius. Kobalt: Hypoglossus. Hellgrün: Cervicalis 1 (Spinoccipitalis), Cervicalis II. Punktiert sind die Ganglionstellen.

Schwarzer Strich bedeutet Medianebene des Gehirns.

Fig. 3. Intracranieller Verlauf der Hirnnerven des Embryos vom Medianschnittstadium II. Horizontalprojektion. Eingezeichnet ist auch der periphere Verlauf einiger Trigeminus- und Oculomotoriusäste. 15 : 1. Farbenerklärung siehe Fig. 2, ebenso die Abkürzungen.

Rpf Ramus posterior facialis. *Gp* Ganglion palatinum. *Gg* Ganglion geniculi. *I* Isthmus. Schwarz sind die Horizontalschnitte der Knochen sowie die Umrisse der Gehörkapsel. Bei Oculomotorius, Trochlearis und Abducens sind rechter Hand vermittels schwarzer Merkstriche Länge des Knochenkanals bzw. Duralsacks angegeben.

Fig. 2 und Fig. 3 sind durch Reproduktion aus Schnittserien hergestellt worden.

Lippert & Co. (G. Pätz'sche Buchdr.), Naumburg a/S.